

# Leitlinie Lumbale Spinalkanalstenose

**Autoren:** K. Schwerdtfeger, E. Donauer, T. Pitzen, S. Gräber und W. I. Steudel

**Synonyme:** Lumbalstenose, Lumbalkanalstenose, Claudicatio spinalis

**ICD 10 (Version 2005):** M48.00 (mehrere Lokalisationen), M48.06, M48.07, M48.08, M48.09 (cave - unspezifische Lokalisation!), M99.33 (cave - nicht als Hauptdiagnose zugelassen!)

**Tabelle 1: Verwandte Abkürzungen**

AHRQ	Agency for Healthcare Research and Quality
BSG	Blutsenkungsgeschwindigkeit
CRP	C-reaktives Protein
CT	Computertomographie
HbA1c	Glykohämoglobin (Hb-Variante, die bei einem schlecht eingestellten Diabetes erhöht ist)
ICD	International classification of diseases
L1, ..., L5, S1	Kurzform für die lumbalen bzw. sakralen Nervenwurzeln
L1/2, ..., L5/S1	Kurzform für Bandscheiben und Zwischenwirbelgelenke
MR, MRT	Magnetresonanztomographie
NSA	nichtsteroidale Antiphlogistika
SIGN	Scottish Intercollegiate Guidelines Network

## 1. Einleitung

Der Zweck dieser Leitlinie ist es, die derzeit aktuellen Methoden in Diagnostik und Therapie der Lumbalkanalstenose darzustellen. Adressaten dieser Leitlinie sind die in der Versorgung dieses Krankheitsbild tätigen Gesundheitsberufe. Zum Verständnis dieser Leitlinie sind medizinische Vorkenntnisse erforderlich.

Sofern die Daten in der wissenschaftlichen Literatur evidenzbasierte Aussagen zu einem Aspekt des Krankheitsbildes ermöglichen, wurde der daraus resultierende Empfehlungsgrad hervorgehoben. In der Medizin hat sich als Definition des Begriffes „Evidenz“ die englischsprachige Bedeutung der besten zur Verfügung stehenden wissenschaftlichen Erkenntnis eingebürgert. Bei konkurrierenden Diagnose- und Therapiemöglichkeiten bedeutet ein hoher Empfehlungsgrad für eine einzelne Maßnahme jedoch nicht automatisch, dass sie allen anderen überlegen sein muss. Die Evidenzaussage bezieht sich auf die untersuchte Fragestellung, und oft fehlen entsprechende Studien für die anderen Methoden oder zum Vergleich der Methoden. Eine Unwirksamkeit oder Unterlegenheit kann nur bei explizitem Nachweis als gesichert angesehen werden. In Anlehnung an die international akzeptierten Empfehlungen des

## Leitlinie Lumbale Spinalkanalstenose

SIGN (Scottish Intercollegiate Guidelines Network) werden die Buchstaben A - D zur Bewertung der wissenschaftlichen Evidenz verwendet [SIGN50, 2001]. In vereinfachter Form haben die Buchstaben folgende Bedeutung:

<b>A</b>	Die Aussage zur Wirksamkeit wird durch mehrere adäquate, valide klinische Studien (RCT – randomised controlled trial) bzw. durch eine oder mehrere valide Meta-Analysen oder systematische Reviews gestützt.
<b>B</b>	Die Aussage zur Wirksamkeit wird durch zumindest eine adäquate, valide klinische Studie (RCT) gestützt.
<b>C</b>	Die Aussage zur Wirksamkeit wird durch mehrere adäquate, valide Anwenderbeobachtungen gestützt.
<b>D</b>	Es liegen keine sicheren Studienergebnisse vor. Die Aussage zur Wirksamkeit wird durch Fallbeschreibungen und Expertenmeinung gestützt.

## 2. Definition

Unter Lumbalkanalstenose wird eine umschriebene, knöchern-ligamentäre Einengung des Spinalkanals verstanden, die mit einem klinischen Beschwerdekomples aus Rückenschmerz und belastungsabhängigen Symptomen in den Beinen (Claudicatio) verbunden ist. In fortgeschrittenen Fällen können auch permanente Ausfälle vorliegen.

## 3. Ätiologie und Epidemiologie

Eine spinale Stenose entsteht durch drei verschiedene Formen der Wirbelsäulendegeneration, die alleine oder in Kombination zu einer Kompression der Nervenwurzeln oder des Duralsackes führen können:

- Degeneration der Bandscheiben
- Ossäre Anbauten, Spondylophyten und ligamentäre Verdickung
- Spondylolisthesis

Obwohl häufig Kombinationen vorliegen, so versteht man unter der Lumbalkanalstenose im engeren Sinne das durch die ossären Veränderungen bedingte Krankheitsbild. Pathophysiologisch spielt die Degeneration der Bandscheiben in der Entstehung der Spinalkanalstenose eine auslösende Rolle. Durch Höhenminderung der Bandscheibe erschlafft der Bänderapparat der Wirbelsäule und dies kann zu einer Destabilisierung der Gelenke führen. Es entwickeln sich osteoarthrotische Veränderungen in den kleinen Wirbelgelenken [Fast and Greenbaum, 1995]. Die Facetten, die Pedikel sowie das Ligamentum flavum verdicken sich.

Als Konsequenz kommt es zu einer Einengung des Spinalkanals, die in zwei, sich teilweise überlappenden Formen auftreten kann, einer zentralen oder einer lateralen Stenose. Bei der zentralen Stenose sind entweder der anteroposteriore, der seitliche oder beide Durchmesser verkleinert [Gunzburg und Szpalski, 1999; Postacchini, 1999; Woolsey, 1986]. Bei der lateralen Stenose kommt es hingegen zu einer Einengung des Kanals für die Nervenwurzeln nach Abgang aus dem Duralsack. Diese betrifft den Recessus lateralis bzw. das Foramen intervertebrale [Fritz et al., 1998; Gunzburg und Szpalski, 1999; Jenis and An, 2000; Postacchini, 1999; Woolsey, 1986]. Die häufig in Kombination auftretende Verschiebung der Wirbelkörper gegeneinander (degenerative Spondylolisthesis) wird im Rahmen der Leitlinie Spondylolisthesis dargestellt (Leitlinie in Vorbereitung).

## Leitlinie Lumbale Spinalkanalstenose

Daten zur Epidemiologie sind aus mehreren Quellen zu erhalten. In einer schwedischen Studie, die die Spinalkanalstenose mit einem Durchmesser des Kanals von 11 mm oder weniger definiert, wird die jährliche Inzidenz mit 5/100.000 Einwohnern angegeben [Johnsson, 1995]. Die National Low Back Pain Study [Long et al., 1996] zeigt, dass ca. 35 % der Patienten, die einen Spezialisten wegen Rückenschmerzen aufsuchen, eine osteogene Nervenkompression zeigen. Unter Einbeziehung der Daten des National Ambulatory Medical Care Survey [Hart et al., 1995] und des National Spine Network [Fannele et al., 2000] sinkt der Anteil osteogener Ursachen des Rückenschmerzes auf ca. 14 % im Patientengut von Spezialisten und auf nur ca. 3 - 4 % bei Patienten, die deshalb einen Allgemeinarzt aufsuchen. Die Daten über Durchschnittsalter und Geschlechtsverteilung in den genannten Studien variieren leicht und beziehen sich auf die Grundgesamtheit der Patienten mit Rückenschmerzen. Sie sind daher nicht auf das vorliegende Krankheitsbild übertragbar.

### **Die Bedeutung eines radiologisch engen Spinalkanals**

**A** Die Metaanalyse von 5 Studien, die sich mit der Weite des Spinalkanals und Rückenschmerzen befassen, ergab, dass Patienten mit Rückenschmerzen signifikant häufiger einen radiologisch engen Spinalkanal aufweisen [AHRQ Publication No. 01-E048, 2001]. Allerdings besteht ein erheblicher Überlappungsgrad zwischen symptomatischen und asymptomatischen Patienten, d. h. ein nicht unerheblicher Anteil der Untersuchten hat trotz engem Spinalkanal keinerlei Symptome bzw. zeigt typische Beschwerden auch ohne Einengung des Kanals.

**B** Zur Frage einer neurogenen Claudicatio spinalis und der Weite des Spinalkanals konnten nur zwei aussagekräftige Studien gefunden werden [AHRQ Publication No. 01-E048, 2001], so dass die Aussagekraft einer Metaanalyse eingeschränkt ist. Auch hier fand sich bei symptomatischen Patienten ein signifikant engerer Spinalkanal. Der Überlappungsgrad ist im Vergleich zum Rückenschmerz sogar etwas geringer ausgeprägt.

In radiologischen Befunden finden sich häufig die Begriffe „absolute“ und „relative“ Spinalkanalstenose. Eine Validierung dieser Begriffe, insbesondere im Hinblick auf ihre klinische Bedeutung, ist allerdings bislang noch nicht erfolgt.

### **Prädisponierende Faktoren für die Lumbalkanalstenose**

Aus dem beschriebenen Zusammenhang zwischen Weite des Spinalkanals und klinischer Symptomatik ist zu erwarten, dass Patienten mit einem kongenital engen Spinalkanal ein höheres Risiko tragen, eine symptomatische Stenose zu entwickeln. Am geläufigsten ist dies für Patienten mit einer Chondrodystrophie. Ein wissenschaftlicher Beweis für diese These steht jedoch noch aus.

Weitere Faktoren, die gehäuft mit einer symptomatischen Lumbalkanalstenose auftreten, sind höheres Lebensalter, Übergewicht und Osteoarthritis des Hüftgelenks. Ein kausaler Zusammenhang ist in diesen Fällen jedoch nicht nachgewiesen.

Das Vorhandensein eines Diabetes mellitus scheint hingegen kein disponierender Faktor zu sein [AHRQ Publication No. 01-E048, 2001].

## **4. Symptome**

Die klinische Beschwerdesymptomatik besteht aus Lumbago und typischer-

## **Leitlinie Lumbale Spinalkanalstenose**

weise einer belastungsabhängigen Ischialgie (Claudicatio spinalis). Eventuell kann es auch zu neurologischen Ausfallserscheinungen wie Taubheit und Lähmungen kommen. Durch das belastungsabhängige Auftreten der Beschwerden wird die maximal mögliche Gehstrecke des Patienten stark eingeschränkt. In fortgeschrittenen Fällen können sich permanente neurologische Ausfälle entwickeln, die eine oder mehrere Nervenwurzeln betreffen bis hin zum Kaudasyndrom mit schwerwiegenden Störungen von Blase, Mastdarm und sexueller Funktion.

Charakteristisch für das Krankheitsbild ist die Rückbildung der Beschwerden im Sitzen oder in anderen Positionen, in denen es zur Kyphosierung der Lendenwirbelsäule kommt, da durch die Dehnung der Bänder der Raum im Spinalkanal zunimmt [Alvarez and Hardy, 1998; Fast and Greenbaum, 1995; Herno et al., 1999; Postacchini, 1996; Spivak, 1998]. Die Besserung in Kyphose ist ein recht sensibles und spezifisches klinisches Zeichen für das Vorliegen einer Lumbalkanalstenose [Katz et al., 1995]. Viele Patienten haben bereits spontan eine gebeugte Körperhaltung. Das Laufen auf einer schiefen Ebene ist bergauf besser als bergab möglich. Gleiches gilt für Treppensteigen.

### **5. Diagnostik**

Die Bewertung der diagnostischen Untersuchungen bei der Spinalkanalstenose ist durch die Tatsache erschwert, dass sich das Krankheitsbild aus einer Kombination von klinischer Beschwerdesymptomatik und radiologischen Befunden definiert. Insofern ist es schwierig, einen Goldstandard in der Diagnostik anzugeben.

#### **Klinische Untersuchung**

Erster Schritt in der Diagnostik ist die klinische Untersuchung, bei der auch eine Inspektion und Funktionsprüfung der Lendenwirbelsäule erfolgen sollte. Es wird auf die Stellung der Dornfortsätze und evtl. Achsabweichungen geachtet. Da eine Kyphosierung der Lendenwirbelsäule zu einer relativen Erweiterung des Spinalkanals führt, ist üblicherweise die Inklination - im Unterschied zum lumbalen Bandscheibenvorfall - bis zu einem Finger-Boden-Abstand von wenigen Zentimetern möglich. Hierbei kommt es häufig nicht zu einem Auseinanderweichen der Dornfortsätze (verminderter Schober-Index), da die Wirbelsäule blockiert ist. Eventuell besteht ein Reklinationsschmerz.

Neurologisch können bei leichten und mäßiggradigen Beschwerden oft keine Auffälligkeiten festgestellt werden. Bei fortgeschrittenen Befunden finden sich evtl. Wurzelfixierungszeichen (Lasègue'sches Zeichen) sowie radikuläre Ausfallserscheinungen (Lähmungen, Taubheitsgefühl, Reflexausfälle) bis hin zum Kaudasyndrom. Die detaillierte Einzelmuskelprüfung sollte gemäß der Pareseskala des British Medical Research Council erfolgen [Medical Research Council 1976]. Die Leitsymptome der am häufigsten geschädigten lumbalen Nervenwurzeln sind in Tabelle 2 zusammengefasst.

Zur Quantifizierung der Claudicatio wurden spezielle Untersuchungstechniken mit Laufbändern vorgeschlagen, die sich allerdings in der klinischen Routinediagnostik nicht etabliert haben.

#### **Laboruntersuchungen**

Mit Hilfe einer Basislaboruntersuchung können im Rahmen der Differentialdiagnose bestimmte Krankheitsbilder bereits relativ sicher ausgeschlossen werden oder zumindest Hinweise auf andere Ursachen gefunden werden (CRP und BSG bei entzündlich-spinalen Erkrankungen, Blutzucker und HbA1c bei

## Leitlinie Lumbale Spinalkanalstenose

diabetisch bedingten Neuropathien). Die Indikation zu speziellen immunologischen Untersuchungen (z. B. Borrelienantikörper) oder einer Liquordiagnostik ergibt sich aus den differentialdiagnostischen Überlegungen.

### **Bildgebende Diagnostik**

Die Auswahl der Diagnostik wird durch den bisherigen Krankheitsverlauf und den aktuellen klinischen Befund bestimmt. Radikuläre Befunde mit Ausfallserscheinungen und auch ein therapieresistentes Schmerzsyndrom sollten durch ein Schnittbildverfahren (Kernspintomographie, Computertomographie) abgeklärt werden.

Je nach Ergebnis der primären Bildgebung, der Schwere des Krankheitsbildes und der Frage des geplanten therapeutischen Vorgehens müssen mehrere Verfahren kombiniert werden. Die höchsten Anforderungen an die Bildgebung bestehen dabei im Falle einer geplanten Operation.

#### ▪ **Kernspintomographie**

Dieses Verfahren bietet derzeit die beste Auflösung von Weichteilstrukturen [AHRQ Publication No. 01-E048, 2001]. Die Frage, welche der verschiedenen kernspintomographischen Sequenzen (T1, T2, MR-Myelographie, ...) die besten Ergebnisse liefert, kann zum jetzigen Zeitpunkt noch nicht abschließend beantwortet werden.

Die Kernspintomographie eignet sich auch zur Verlaufskontrolle nach einem chirurgischen Eingriff. Einschränkungen ergeben sich aber bei Vorliegen metallischer Implantate. Moderne Materialien sind nicht magnetisch, so dass eine Untersuchung zwar prinzipiell möglich ist, durch Suszeptibilitätsartefakte in den betreffenden Wirbelsäulenabschnitten die Beurteilung aber erheblich beeinträchtigt wird.

#### ▪ **Lumbale Computertomographie**

Die prinzipiell dreidimensionale Auflösung der Computertomographie und die Möglichkeit, Weichteilstrukturen darzustellen, haben einen wesentlichen Fortschritt in der Diagnostik erbracht. Im Vergleich zur Kernspintomographie ist die Computertomographie besser zur Analyse knöcherner Strukturen geeignet. In Verbindung mit intrathekalem Kontrastmittel (postmyelographische Computertomographie, s. unten) wird sie gerne zur Planung eines operativen Eingriffes verwandt.

Durch Artefakte bei metallischen Implantaten wird die Beurteilbarkeit von Weichteilstrukturen häufig eingeschränkt, so dass auch in diesen Fällen erst die intrathekale Kontrastmittelgabe eine Aussage ermöglicht.

### ▪ **Myelographie**

Die Darstellung des Spinalkanals nach Injektion eines radiodichten Kontrastmittels in den Duralschlauch lässt im Allgemeinen sehr gut eine Einengung erkennen. Ein Vorteil gegenüber Schnittbildverfahren besteht darin, die Untersuchung in Funktionsstellungen durchzuführen, um die für die Lumbalkanalstenose typische Kompression des Duralsackes in Reklination darzustellen. In fortgeschrittenen Fällen kann es in Höhe der stärksten Stenose zu einer Blockade der Kontrastmittelverteilung kommen, so dass - je nach Höhe der Injektion - die Segmente ober- bzw. unterhalb des Kontrastmittelstops nicht zu beurteilen sind.

Als invasive Methode ist die Myelographie mit Risiken und Nebenwirkungen behaftet, die von Nackenhinterkopfschmerzen über Schwindel und Übelkeit (Postmyelographiesyndrom) bis hin zu einer Meningitis reichen. Moderne Kontrastmittel sind wasserlöslich und werden vollständig resorbiert. Unverträglichkeitsreaktionen („Kontrastmittel-Allergie“) können aber dennoch auftreten. Diese Fälle bedürfen unter Umständen einer speziellen Vorbehandlung mit Cortison und Antihistaminika, um eine schwerwiegende allergische Reaktion zu vermeiden.

Die Myelographie, die lange Zeit als Goldstandard in der Diagnostik der Spinalkanalstenose angesehen wurde, ist heutzutage durch die Schnittbildverfahren zumindest von der ersten Stelle in der Diagnostik verdrängt worden. In operativen Fällen kann sie aber in Kombination mit einer postmyelographischen Computertomographie eine wichtige Rolle in der exakten Planung des chirurgischen Eingriffes spielen.

### ▪ **Natives Röntgen in 2 Ebenen, ggf. mit Funktionsaufnahmen in Flexion und Extension**

Der Wert der Röntgennativdiagnostik hat mit der zunehmenden Qualitätsverbesserung von Schnittbildverfahren (Computertomographie, Kernspintomographie) an Bedeutung verloren. Nachteilig ist die nur mangelhafte Darstellung von Weichteilen und die projektionsbedingte Verzerrung bzw. Überlagerung von anatomischen Strukturen. Zum Ausschluss von Frakturen, zur Quantifizierung einer begleitenden Spondylolisthesis und bei Unklarheiten über die Anzahl der lumbalen Segmente besitzt die Röntgendiagnostik weiterhin ihren Stellenwert. Insbesondere die Hypermobilität eines Segmentes lässt sich immer noch am besten in seitlichen Funktionsaufnahmen (in Inklinatation und Reklination) erkennen.

In der Nachsorge nach operativen Eingriffen, insbesondere bei metallischen Implantaten, lassen sich mit den nativen Röntgenaufnahmen am ehesten Veränderungen (Dislokation, Metallbruch) an den Implantaten erkennen.

### ▪ **Elektrophysiologie**

Elektrophysiologische Untersuchungen werden im Allgemeinen für spezielle Fragestellungen in der Diagnostik der Lumbalkanalstenose eingesetzt. Sie eignen sich zum Erkennen subklinischer neurogener Läsionen, zur Abgrenzung einer Myopathie und insbesondere zum Erkennen einer (Poly-)Neuropathie.

## Leitlinie Lumbale Spinalkanalstenose

**Tabelle 2: Radikuläre Leitsymptome**

SEGMENT	PERIPHERES SCHMERZ- UND HYPÄSTHESIEFELD	MOTORISCHE STÖRUNG (KENNMUSKEL)	REFLEX-ABSCHWÄCHUNG	NERVENDEHNUNGS-SCHMERZ
L1 bzw. L2	Leistengegend	Iliopsoas		Femoralisdehnungsschmerz
L3	Vorderaußenseite Oberschenkel	Iliopsoas, Quadrizeps	Patellarsehnenreflex	Femoralisdehnungsschmerz
L4	Vorderaußenseite Oberschenkel, Innenseite Unterschenkel und Fuß	Quadrizeps	Patellarsehnenreflex	positiver Lasègue Femoralisdehnungsschmerz
L5	Außenseite Unterschenkel, medialer Fußrücken, Großzehe	Extensor hallucis longus		positiver Lasègue
S1	Hinterseite Unterschenkel, Ferse, Fußaußenrand, 3. - 5. Zehe	Trizeps surae,	Achillessehnenreflex	positiver Lasègue

**Tabelle 3: Die häufigsten Differentialdiagnosen der lumbalen Spinalkanalstenose**

Lumbaler Bandscheibenvorfall
Spondylolisthesis
Wirbelsäulenfrakturen (traumatisch, osteoporotisch)
Stenosen der zervikalen und thorakalen Wirbelsäule mit Myelopathie
Spinale Tumoren
Syringomyelie
Arteriovenöse Malformationen, spinale Durafisteln
Intraspinale Blutungen
Entzündungen (Spondylodiszitis, epiduraler Abszess, Borreliose)
Spondylitis ankylosans (M. Bechterew)
Plexusaffektionen
Arthrose des Iliosakralgelenks
Hüftarthrose
Tendopathien
Kardiovaskuläre Erkrankungen (Koronare Herzkrankheit, periphere arterielle Verschlusskrankheit)
Bauchaortenaneurysma
Kompartmentsyndrom
Mechanische und metabolische Neuropathien (z. B. Peronäusparese, Polyneuropathie)
Myopathien

### **Differentialdiagnosen**

Die Differentialdiagnosen sind in Tabelle 3 aufgelistet. Der lumbale Bandscheibenvorfall und die Spondylolisthesis treten oft in Kombination mit einer Lumbalkanalstenose auf. Die für die operative Behandlung bedeutsame Frage, welche der genannten Komponenten maßgeblich die Beschwerden verursacht, ist gelegentlich schwierig zu entscheiden.

Die vertebra-genen Differentialdiagnosen lassen sich im Allgemeinen durch die bildgebende Diagnostik der Wirbelsäule erkennen. Insbesondere bei den Schnittbildverfahren sollte aber darauf geachtet werden, dass ein ausreichender Wirbelsäulenabschnitt untersucht wird, um raumfordernde Prozesse (Tumor, Abszess) im oberen Bereich der Cauda equina bzw. im Konus nicht zu übersehen. Im Falle einer negativen bildgebenden Diagnostik sollte bei persistierenden Beschwerden auch an eine extravertebrale Ursache gedacht und eine entsprechende fachspezifische Abklärung veranlasst werden.

## **6. Therapie**

### **Konservative Therapie**

Für die nichtoperative Behandlung der Lumbalkanalstenose wurden eine Vielzahl von Maßnahmen vorgeschlagen. Als symptomatische Maßnahme ist die Gabe von Analgetika anzusehen. In die gleiche Richtung zielt die Applikation von Lokalanästhetika, sei es epidural oder CT-gesteuert an die verdickten Zwischenwirbelgelenke (Facetteninfiltration). Die Gabe von nichtsteroidalen Antiphlogistika sowie von Corticosteroiden soll eine partielle Rückbildung der degenerativen Gewebsveränderungen, insbesondere des begleitenden Ödems, bewirken.

Weitere angewandte Verfahren sind die Akupunktur, bei der die analgetische Wirkung im Vordergrund steht, die Ruhigstellung der Wirbelsäule durch Bettruhe oder durch Tragen eines Stützkorsetts, die manuelle Therapie, die periphere Stimulation von Nerven, Muskeln oder Haut sowie die physikalische Therapie. Ferner wurde die Behandlung mit Calzitonin empfohlen.

Die bisherigen Metaanalysen der Literatur erlauben leider keine evidenzbasierte Bewertung der genannten Methoden [AHRQ Publication No. 01-E048, 2001; van Tulder et al. 2004]. Lediglich eine einzelne Studie mit adäquatem Design vergleicht die Wirkung von epidural injiziertem Kochsalz, Lokalanästhetikum und der Kombination aus Lokalanästhetikum und Corticosteroiden [Fukusaki et. al., 1998]. Der lokalanästhetische Block führt dabei zu einer Besserung klaudikativer Beschwerden, die etwa einen Monat anhält. Die zusätzliche Gabe von Steroiden führt nicht zu einer weiteren Verbesserung.

Aus der unbefriedigenden Datenlage in der Literatur sollte nicht der voreilige Schluss gezogen werden, dass konservative Behandlungsmaßnahmen keinerlei Effekt zeigen. Es zeigt sich aber die Notwendigkeit für weitere, gut geplante Studien zur Klärung der Effektivität konservativer Maßnahmen.

### **Operative Behandlung**

In der operativen Behandlung der Lumbalkanalstenose kommen zahlreiche Verfahren zur Anwendung. Sie sollen zu einer Dekompression der nervalen Strukturen (Duralsack, Nervenwurzel) führen und unterscheiden sich durch das Ausmaß der knöchernen Strukturen, die entfernt werden. Das Spektrum reicht von einer Eröffnung des Recessus lateralis und Foraminotomie über eine partielle Laminektomie/Hemilaminektomie (gelegentlich auch plastisch im

## Leitlinie Lumbale Spinalkanalstenose

Sinne einer Laminotomie), bis hin zur vollständigen Laminektomie/Hemilaminektomie. Eventuell ist eine partielle oder vollständige Entfernung der kleinen Zwischenwirbelgelenke erforderlich. Je nach Klinik und radiologischem Befund erfolgt die Dekompression ein- oder beidseitig, in einer oder mehreren Etagen. Bei einseitigem Zugang kann auch teilweise die Gegenseite durch Undercutting der Laminae entlastet werden.

Insbesondere bei ausgiebiger Dekompression mit Arthrektomie und Laminektomie in mehreren Etagen wird häufig eine (interkorporale) Fusion durchgeführt. Dies soll eine Instabilität der Wirbelsäule, insbesondere bei bestehender degenerativer Spondylolisthesis vorbeugen. Additiv kann die Fusion durch eine spinale Instrumentation ergänzt werden, bei der eine zusätzliche Stabilisierung durch ein Pedikelschrauben-Stabsystem erfolgt. Bei spinaler Instrumentation kann neben der interkorporalen Fusion auch eine Fusion zwischen den Querfortsätzen der Wirbel durch Knochenspäne oder lokal appliziertes Knochenmehl erfolgen (intertransversale Fusion).

Zum Vergleich konservative versus operative Behandlung gibt es mehrere Metaanalysen [Niggemeyer et. al. 1997, Turner et. al. 1992, Gibson et al., 2004, AHRQ Publication No. 01-E048, 2001]. Eine weitere Analyse beschäftigt sich speziell mit der Wertigkeit operativer Verfahren bei der Spondylolisthesis [Mardjetko et. al. 1994]. Alle Metaanalysen leiden unter dem schlechten Design der ausgewerteten Studien, so dass die Autoren die derzeitige Evidenz negativ beurteilen [Gibson et al., 2004].

Ein Hauptproblem im Vergleich von chirurgischen und konservativen Maßnahmen besteht in der unterschiedlichen Schwere der Erkrankung in den beiden Therapiearmen. Üblicherweise werden Patienten mit höhergradigen Beschwerden einem operativen Vorgehen zugeführt. Unter Berücksichtigung neuerer Studien und Langzeitbeobachtungen über ein Jahr zeigt sich ein unter Vorbehalt zu betrachtender Trend, dass Patienten mit einer Spinalkanalstenose von einem operativen Vorgehen profitieren [Amundsen et. al. 2000, Atlas et. al. 1996, 2000, AHRQ Publication No. 01-E048, 2001]. Studien mit einer gegenteiligen Aussage weisen nur einen sehr kurzen Nachbeobachtungszeitraum auf [Herno et. al. 1996, Mariconda et. al. 2000].

Eine systematische Analyse der Literatur, ob das Ausmaß der Beschwerden und/oder radiologischen Befunde eine Selektion von Untergruppen erlaubt, die besonders von einer Behandlungsart profitieren, hat leider keinen Erfolg erbracht [AHRQ Publication No. 01-E048, 2001]. Auch hier sind in erster Linie die methodischen Schwächen der Studien als Ursache anzuführen. Auch wenn keine evidenzbasierten Daten vorliegen, ist bei Patienten mit fortgeschrittenen Symptomen, insbesondere einem Kaudasyndrom, eine operative Entlastung unumstritten [Gunzburg und Szpalski, 1999].

Ein Vergleich verschiedener Operationsverfahren anhand der Literaturdaten ist nur bei Patienten mit Spondylolisthesis bedingt möglich. Hier scheint eine Fusion gegenüber einer reinen Dekompression von Vorteil [Herkowitz und Kurz 1991]. Eine zusätzliche Instrumentation in dieser Patientengruppe bringt zumindest klinisch keinen weiteren Vorteil [Thomsen et. al. 1997, Fischgrund et. al. 1997], obwohl nach radiologischen Kriterien die Fusionsrate bei zusätzlicher Instrumentation höher erscheint [Gibson et al., 2004].

Ein neuartiges operatives Behandlungsverfahren besteht in der Implantation eines interspinösen Distractionssystems (X-Stop). Durch die erzwungene Aufweitung des Abstandes zwischen den Dornfortsätzen soll eine Straffung der Ligamenta flava erfolgen und damit mehr Platz im Spinalkanal entstehen. Eine prospektive, randomisierte (aber nicht kontrollierte) Studie ergab im Vergleich zur Fortführung der konservativen Therapie nach einem Jahr Vorteile

## **Leitlinie Lumbale Spinalkanalstenose**

für dieses wenig aufwändige Verfahren [Zucherman et al., 2004]. Dieses Ergebnis ist aufgrund methodischer Schwächen der Studie und des fehlenden Vergleiches mit anderen operativen Verfahren jedoch mit Vorsicht zu interpretieren, so dass derzeit keine Bewertung möglich ist.

### **Zusammenfassung**

Zurzeit kann nur eine vorläufige Empfehlung zur Therapie der Spinalkanalstenose gegeben werden:

- D** Bei hochgradigen Lähmungen und insbesondere dem Vorliegen eines Kauda-syndroms sollte eine operative Entlastung erfolgen.  
Bei leichten oder mittelschweren Symptomen ist eine konservative Behandlung als erster Schritt durchaus gerechtfertigt. Aufgrund der derzeitigen Datenlage kann kein besonders geeignetes Therapiekonzept benannt werden.
- B** Bei epiduraler Lokalanästhesie zeigte sich in vielen Fällen, dass die klinische Besserung die Wirkung des Anästhetikums bis zu 3 Monate überdauert. Das Verfahren bedarf jedoch der Erfahrung und ist mit nicht unerheblichen Komplikationen behaftet (Atemlähmung bei versehentlich intrathekaler Applikation, Auftreten einer Infektion/Abszedierung). Es sollten daher auf jeden Fall die Fähigkeiten und die Ressourcen zur Verfügung stehen, evtl. auftretende Komplikationen sofort und adäquat behandeln zu können. Darüber hinaus wird empfohlen, die Anzahl der Infiltrationen zu begrenzen.
- B** Bei Therapieresistenz oder schwerem Beschwerdekomplex mit neurologischen Ausfällen zeichnen sich für den Patienten Vorteile bei chirurgischem Vorgehen ab.
- B** Eine vergleichende Wertung der operativen Verfahren ist derzeit nicht möglich. Lediglich bei Vorliegen einer Spondylolisthesis ist eine zusätzliche Fusion gegenüber der reinen Dekompression zu bevorzugen.

## **7. Nachsorge**

Studien zur Wertigkeit der Nachbehandlung nach operativer oder konservativer Therapie der Lumbalkanalstenose liegen nicht vor. In Analogie zum lumbalen Bandscheibenvorfall wird eine frühzeitige aktive Nachbehandlung mit Krankengymnastik, Rückenschule, ggf. unter Fortführung antiphlogistischer und analgetischer Medikation angeraten. Bei postoperativ fortbestehenden Beschwerden sollte die aktive Nachbehandlung spätestens 4 – 6 Wochen nach erfolgter Operation begonnen werden. Sie kann sowohl ambulant als auch stationär durchgeführt werden.

## **8. Entstehung der Leitlinie**

Diese Leitlinie wurde im Auftrag der Deutschen Gesellschaft für Neurochirurgie von der Kommission Qualitätssicherung (Vorsitz: PD Dr. med. K. Schwerdtfeger), der Sektion Wirbelsäule (Sprecher: Prof. Dr. med. R. Kalff) und der Neurochirurgischen Akademie für Aus-, Fort- und Weiterbildung (Präsident: Prof. Dr. med. W. I. Steudel) entwickelt. Die Sichtung vorhandener Informationsquellen und die Formulierung des Leitlinienentwurfes wurde von einer Arbeitsgruppe unter Leitung von PD Dr. med. K. Schwerdtfeger (Deutsche Gesellschaft für Neurochirurgie – Kommission Qualitätssicherung) übernommen. Weitere Mitglieder der Arbeitsgruppe sind Prof. Dr. med. E. Donauer (Neurochirurgische Akademie für Aus-, Fort- und Weiterbildung), PD Dr. med. S. Gräber (Institut für Medizinische Biometrie, Epidemiologie und Medizinische

## Leitlinie Lumbale Spinalkanalstenose

Informatik der Universität des Saarlandes) und PD Dr. med. T. Pitzten (Deutsche Gesellschaft für Neurochirurgie – Sektion Wirbelsäule). Die Suchstrategie umfasste nationale und internationale Leitlinien, Metaanalysen und randomisierte kontrollierte Studien im Zeitraum 1999 - 2004. Bei der Erstellung der Leitlinie wurden besonders berücksichtigt:

- die derzeit umfangreichste Darstellung evidenzbasierter Aussagen zum Krankheitsbild der Lumbalkanalstenose, der für die Agency for Healthcare Research and Quality im Juni 2001 publizierte Evidenzreport "Treatment of Degenerative Lumbar Spinal Stenosis. Evidence Report/Technology Assessment No. 32" der ECRI Health Technology Assessment Group [AHRQ Publication No. 01-E048, 2001].
- die in der Cochrane Data base of Systematic Reviews unter den Stichworten "lumbar spinal stenosis" erhältlichen systematischen Reviews [Gibson et al., 2004; van Tulder et al., 2004].
- die in der Cochrane Data base of Systematic Reviews unter den Stichworten "lumbar disc herniation" und "low back pain" erhältlichen systematischen Reviews, sofern in diesen Aspekte angesprochen werden, die auch für die Diagnostik bzw. Therapie der lumbalen Spinalkanalstenose relevant sind [Furlan et al., 2004; Guzman et al., 2004; Hilde et al., 2004; Ostelo et al., 2004].

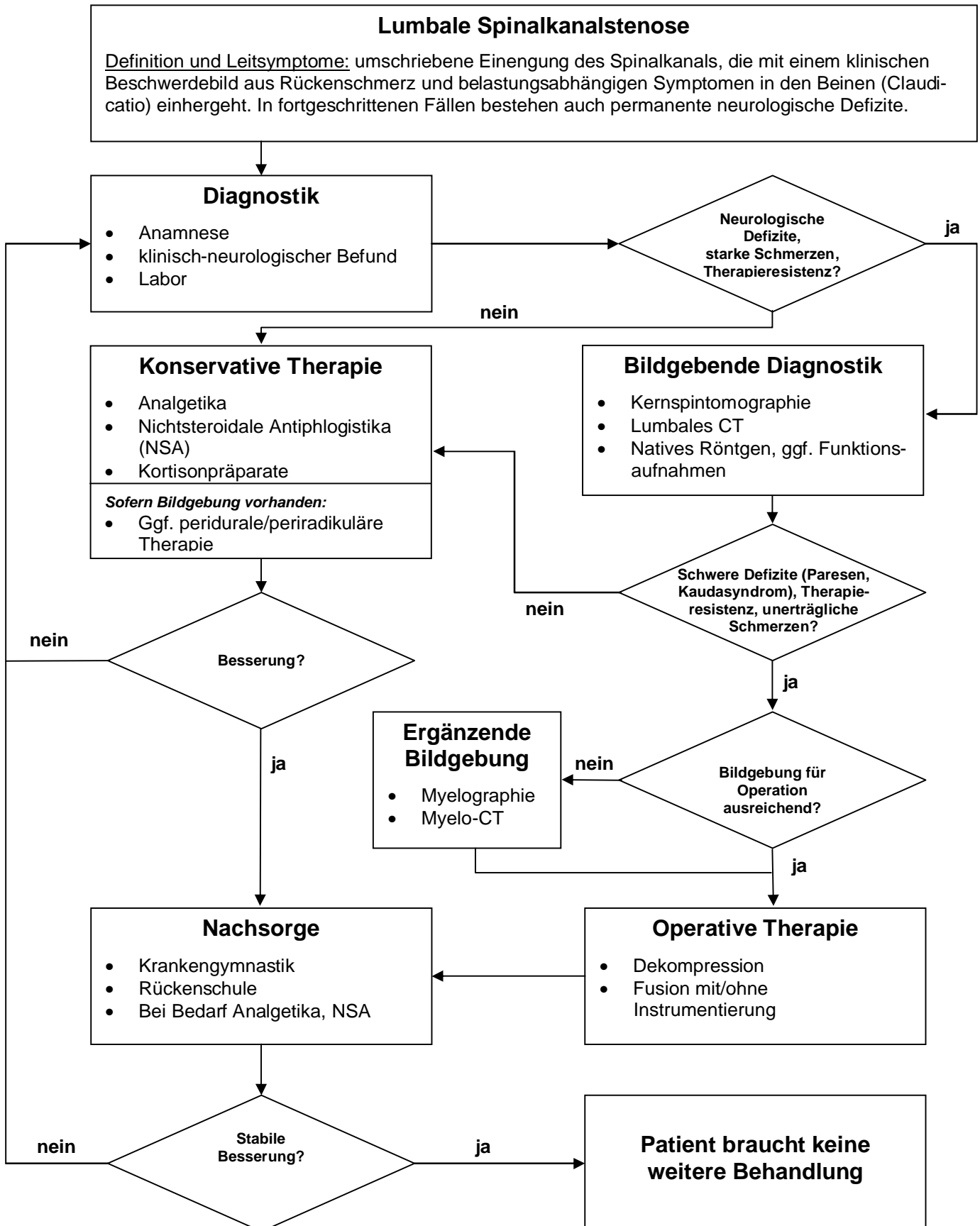
Die endgültige Formulierung erfolgte durch einen Abstimmungsprozess im Sinne eines modifizierten Delphi-Verfahrens innerhalb der DGNC. Der Leitlinienentwurf wurde auf den Internetseiten der DGNC im Mitgliederbereich veröffentlicht (Diskussionsforum). Dort vorgebrachte Kritikpunkte und Änderungswünsche wurden in der Arbeitsgruppe tabellarisch gesammelt, ausgewertet und nach Diskussion der Sachverhalte und der zugrundeliegenden Evidenz eingearbeitet. Die endgültige Leitlinie wurde am ..... vom Vorstand der DGNC verabschiedet.

Die Deutsche Gesellschaft für Neurochirurgie hat für die vorliegende Leitlinie keine finanzielle oder andere Unterstützung von kommerziellen Interessengruppen erhalten. Hinweise auf mögliche Verpflichtungen, Interessenkonflikte oder Einflussnahmen von Dritten sind nicht bekannt.

Alle Mitglieder der Leitlinien-Arbeitsgruppe legten eine schriftliche Erklärung (Formblatt) zu eventuell bestehenden Interessenskonflikten, vor allem gegenüber der Industrie, vor. Da durch diese Transparenz und die methodische Vorgehensweise bei der Entwicklung der Leitlinie eine inhaltliche Einflussnahme Dritter vermieden werden konnte, stand die Mitarbeit allen Interessenten offen und ein Ausschluss von Experten war nicht erforderlich.

Die Leitlinie ist gültig bis Ende 2006. Verantwortlich für das Aktualisierungsverfahren ist die bestehende Arbeitsgruppe. Im Rahmen der Aktualisierung soll neben einer erneuten Überprüfung der wissenschaftlichen Belege die interdisziplinäre Konsensfindung angestrebt werden.

**9. Leitlinienalgorithmus**



### 10. Literatur

1. AHRQ Publication No. 01-E048: ECRI Health Technology Assessment Group: Treatment of Degenerative Lumbar Spinal Stenosis. Evidence Report/Technology Assessment No. 32 (Prepared by ECRI under Contract No. 290-97-0020). Rockville (MD): Agency for Healthcare Research and Quality; June 2001.
2. Alvarez JA, Hardy RH Jr.: Lumbar spine stenosis: a common cause of back and leg pain. *Am Fam Physician* 1998 Apr 15;57 (8):1825-34, 1839-40.
3. Amundsen T, Weber H, Nordal HJ, et al.: Lumbar spinal stenosis: conservative or surgical management? A prospective 10-year study. *Spine* 2000 Jun 1;25 (11):1424-35; discussion 1435-6.
4. Atlas SJ, Deyo RA, Keller RB, et al.: The Maine Lumbar Spine Study, Part III. 1-year outcomes of surgical and nonsurgical management of lumbar spinal stenosis. *Spine* 1996 Aug 1;21 (15):1787-94; discussion 1794-5.
5. Atlas SJ, Keller RB, Robson D, et al.: Surgical and nonsurgical management of lumbar spinal stenosis. *Spine* 2000 Mar;25 (5):556-62.
6. Fanuele JC, Birkmeyer NJ, Abdu WA, et al.: The impact of spinal problems on the health status of patients: Have we underestimated the effect? *Spine* 2000 Jun 15;25 (12):1509-14.
7. Fast A, Greenbaum M: Degenerative lumbar spinal stenosis. *Phys Med Rehabil St Art Rev* 1995 Oct;9 (3):673-82.
8. Fischgrund JS, Mackay M, Herkowitz HN, et al.: 1997 Volvo Award winner in clinical studies. Degenerative lumbar spondylolisthesis with spinal stenosis: a prospective, randomized study comparing decompressive laminectomy and arthrodesis with and without spinal instrumentation. *Spine* 1997 Dec 15;22 (24):2807-12.
9. Fritz JM, Delitto A, Welch WC, et al.: Lumbar spinal stenosis: a review of current concepts in evaluation, management, and outcome measurements. *Arch Phys Med Rehabil* 1998 Jun;79 (6):700-8.
10. Fukusaki M, Kobayashi I, Hara T, et al.: Symptoms of spinal stenosis do not improve after epidural steroid injection. *Clin J Pain* 1998 Jun;14 (2):148-51.
11. Furlan AD, Brosseau L, Imamura M, Irvin E: Massage for low back pain (Cochrane Review). In: *The Cochrane Library*, Issue 4, 2004. Chichester, UK: John Wiley & Sons, Ltd.
12. Gibson JNA, Waddell G, Grant IC: Surgery for degenerative lumbar spondylosis (Cochrane Review). In: *The Cochrane Library*, Issue 4, 2004. Chichester, UK: John Wiley & Sons, Ltd.
13. Gunzburg R, Szpalski M, editor (s): Lumbar spinal stenosis. Hagerstown (MD): Lippincott Williams & Wilkins; 1999. 352 p.
14. Guzmán J, Esmail R, Karjalainen K, Malmivaara A, Irvin E, Bombardier C: Multidisciplinary Bio-Psycho-Social Rehabilitation for Chronic Low Back Pain (Cochrane Review). In: *The Cochrane Library*, Issue 4, 2004. Chichester, UK: John Wiley & Sons, Ltd.
15. Hart LG, Deyo RA, Cherkin DC: Physician office visits for low back pain. Frequency, clinical evaluation, and treatment patterns from a U.S. national survey. *Spine* 1995 Jan 1;20 (1):11-9.
16. Herkowitz HN, Kurz LT: Degenerative lumbar spondylolisthesis with spinal stenosis: a prospective study comparing decompression with decompression and intertransverse process arthrodesis. *J Bone Joint Surg Am* 1991 Jul;73 (6):802-8.
17. Herno A, Airaksinen O, Saari T, et al.: Lumbar spinal stenosis: a matched-pair study of operated and non operated patients. *Br J Neurosurg* 1996 Oct;10 (5):461-5.
18. Herno A, Saari T, Suomalainen O, et al.: The degree of decompressive relief and its relation to clinical outcome in patients undergoing surgery for lumbar spinal stenosis. *Spine* 1999 May 15;24 (10):1010-4.

## **Leitlinie Lumbale Spinalkanalstenose**

19. Hilde G, Hagen KB, Jamtvedt G, Winnem M.: Advice to stay active as a single treatment for low back pain and sciatica (Cochrane Review). In: The Cochrane Library, Issue 4, 2004. Chichester, UK: John Wiley & Sons, Ltd.
20. Jenis LG, An HS.: Spine update. Lumbar foraminal stenosis. *Spine* 2000 Feb 1;25 (3):389-94.
21. Johnsson K.: Lumbar spinal stenosis: a retrospective study of 163 cases in southern Sweden. *Acta Orthop Scand* 1995 Oct;66 (5):403-5.
22. Katz JN, Dalgas M, Stucki G, et al.: Degenerative lumbar spinal stenosis. Diagnostic value of the history and physical examination. *Arthritis Rheum* 1995 Sep;38 (9):1236-41.
23. Long DM, BenDebba M, Torgerson WS, et al.: Persistent back pain and sciatica in the United States: patient characteristics. *J Spinal Disord* 1996 Feb;9 (1):40-58.
24. Mardjetko SM, Connolly PJ, Shott S. Degenerative lumbar spondylolisthesis. A meta-analysis of literature 1970-1993. *Spine* 1994 Oct 15;19 (20 Suppl):2256S-2265S.
25. Mariconda M, Zanforlino G, Celestino GA, et al.: Factors influencing the outcome of degenerative lumbar spinal stenosis. *J Spinal Disord* 2000 Apr;13 (2):131-7.
26. Medical Research Council: Aids to the examination of the peripheral nervous system. Memorandum No. 45. London: Her Majesty's Stationary Office 1976.
27. Niggemeyer O, Strauss JM, Schulitz KP: Comparison of surgical procedures for degenerative lumbar spinal stenosis: a meta-analysis of the literature from 1975 to 1995. *Eur Spine J* 1997;6 (6):423-9.
28. Ostelo RWJG, de Vet HCW, Waddell G, Kerckhoffs MR, Leffers P, van Tulder MW: Rehabilitation after lumbar disc surgery (Cochrane Review). In: The Cochrane Library, Issue 4, 2004. Chichester, UK: John Wiley & Sons, Ltd.
29. Postacchini F: Management of lumbar spinal stenosis. *J Bone Joint Surg Br* 1996 Jan;78 (1):154-64.
30. Scottish Intercollegiate Guidelines Network (SIGN) Publication No. 50: A guideline developers' handbook. February 2001 (Last updated May 2004).  
[www.sign.ac.uk/guidelines/fulltext/50/index.html](http://www.sign.ac.uk/guidelines/fulltext/50/index.html)
31. Spivak JM: Degenerative lumbar spinal stenosis. *J Bone Joint Surg Am* 1998 Jul;80 (7):1053-66.
32. Thomsen K, Christensen FB, Eiskjaer SP, et al.: 1997 Volvo Award winner in clinical studies. The effect of pedicle screw instrumentation on functional outcome and fusion rates in posterolateral lumbar spinal fusion: a prospective, randomized clinical study. *Spine* 1997 Dec 15;22 (24):2813-22.
33. Tulder, van MW, Scholten RJPM, Koes BW, Deyo RA.: Non-steroidal anti-inflammatory drugs for low back pain (Cochrane Review). In: The Cochrane Library, Issue 4, 2004. Chichester, UK: John Wiley & Sons, Ltd.
34. Turner JA, Ersek M, Herron L, et al.: Surgery for lumbar spinal stenosis. Attempted meta-analysis of the literature. *Spine* 1992 Jan;17 (1):1-8.
35. Woolsey RM.: Lumbar spinal stenosis. *Semin Neurol* 1986 Dec;6 (4):385-9.
36. Zucherman JF, Hsu KY, Hartjen CA, Mehalic TF, Implicito DA, Martin MJ, Johnson DR 2nd, Skidmore GA, Vessa PP, Dwyer JW, Puccio S, Cauthen JC, Ozuna RM.: A prospective randomized multi-center study for the treatment of lumbar spinal stenosis with the X STOP interspinous implant: 1-year results. *Eur Spine J*. 2004 Feb;13(1):22-31.