

## Leitlinie: Lumbaler Bandscheibenvorfall

**Autoren:** W. Börm, H. Steiger, L. Papavero, J. Herdmann, C. Ohmann und K. Schwerdtfeger

**Synonyme:** Bandscheibenvorfall, Bandscheibenprolaps, Diskushernie, Nucleushernie, Nucleus pulposus-Prolaps, Nucleusprolaps

**ICD 10 (Version 2005):** M51.0<sup>†</sup> + G99.2\*, M51.1<sup>†</sup> + G55.1\*, M51.2, M51.3, M51.8, M51.9

**Tabelle 1: Verwandte Abkürzungen**

BSG	Blutsenkungsgeschwindigkeit
CRP	C-reaktives Protein
CT	Computertomographie
HbA1c	Glykohämoglobin (Hb-Variante, die bei einem schlecht eingestellten Diabetes erhöht ist)
ICD	International classification of diseases
KG	Kraftgrad
L1, ..., L5, S1	Kurzform für die lumbalen bzw. sakralen Nervenwurzeln
L1/2, ..., L5/S1	Kurzform für lumbalen Bandscheiben und Zwischenwirbelgelenke
LWS	Lendenwirbelsäule
MR, MRT	Magnetresonanztomographie
NSA	nichtsteroidale Antiphlogistika
SIGN	Scottish Intercollegiate Guidelines Network

### 1. Einleitung

Eine durch einen Bandscheibenvorfall hervorgerufene Nervenwurzelkompression mit Schmerzen und ggf. neurologischen Defiziten bedeutet häufig eine erhebliche Beeinträchtigung der Erkrankten mit entsprechenden Auswirkungen auf die Lebensqualität und Arbeitsfähigkeit. Die Leitlinie richtet sich an die in der Versorgung dieses Krankheitsbildes tätigen Gesundheitsberufe. Zum Verständnis dieser Leitlinie sind medizinische Vorkenntnisse erforderlich.

Sofern die Daten in der wissenschaftlichen Literatur evidenz-basierte Aussagen zu einem Aspekt des Krankheitsbildes ermöglichen, wurde der daraus resultierende Empfehlungsgrad hervorgehoben. In der Medizin hat sich als Definition des Begriffes „Evidenz“ die englischsprachige Bedeutung der besten zur Verfügung stehenden wissenschaftlichen Erkenntnis eingebürgert. Bei konkurrierenden Diagnose- und Therapiemöglichkeiten bedeutet ein hoher Empfehlungsgrad für ei-

## Leitlinie Lumbaler Bandscheibenvorfall

ne einzelne Maßnahme jedoch nicht automatisch, dass sie allen anderen überlegen sein muss. Die Evidenzaussage bezieht sich auf die untersuchte Fragestellung und oft fehlen entsprechende Studien für die anderen Methoden oder zum Vergleich der Methoden. Eine Unwirksamkeit oder Unterlegenheit kann nur bei explizitem Nachweis als gesichert angesehen werden. In Anlehnung an die international akzeptierten Empfehlungen des SIGN (Scottish Intercollegiate Guidelines Network) werden die Buchstaben A - D zur Bewertung der wissenschaftlichen Evidenz verwendet (SIGN50 2001). In vereinfachter Form haben die Buchstaben folgende Bedeutung:

<b>A</b>	Die Aussage zur Wirksamkeit wird durch mehrere adäquate, valide klinische Studien (RCT – randomised controlled trial) bzw. durch eine oder mehrere valide Meta-Analysen oder systematische Reviews gestützt.
<b>B</b>	Die Aussage zur Wirksamkeit wird durch zumindest eine adäquate, valide klinische Studie (RCT) gestützt.
<b>C</b>	Die Aussage zur Wirksamkeit wird durch mehrere adäquate, valide Anwenderbeobachtungen gestützt.
<b>D</b>	Es liegen keine sicheren Studienergebnisse vor. Die Aussage zur Wirksamkeit wird durch Fallbeschreibungen und Expertenmeinung gestützt.

## **2. Definition**

Irritation oder Kompression lumbaler/sakraler Nervenwurzeln, lumbaler Spinalnerven oder der Cauda equina durch in den Spinalkanal und/oder intra-/extraforaminal ausgetretenes Bandscheibengewebe.

## **3. Ätiologie und Epidemiologie**

Aufgrund degenerativer Vorgänge entstehende Risse im Anulus fibrosus ermöglichen das Austreten von Nucleus pulposus-Gewebe und damit die neurale Irritation und Kompression. In Ausnahmefällen kann ein Trauma Ursache sein. Eine Unterscheidung der Bandscheibenvorfälle in subligamentär, perforiert oder sequestriert ist für die klinische Symptomatik nicht von Bedeutung, erscheint jedoch für die therapeutische Entscheidung relevant.

Degenerative Erkrankungen der Wirbelsäule stellen ein häufiges Problem dar. Zirka 40 Prozent der Bevölkerung westlicher Industrienationen hat mindestens einmal im Leben relevante Rückenschmerzen. Während ein lumbaler Bandscheibenvorfall nur in ca. 5 % für isolierte Rückenschmerzen verantwortlich ist, stellt er die mit Abstand häufigste Ursache für radikuläre Schmerzausstrahlungen dar. Es wird geschätzt, dass 5 % aller Männer und 2,5 % aller Frauen mindestens einmal im Leben davon betroffen sind.

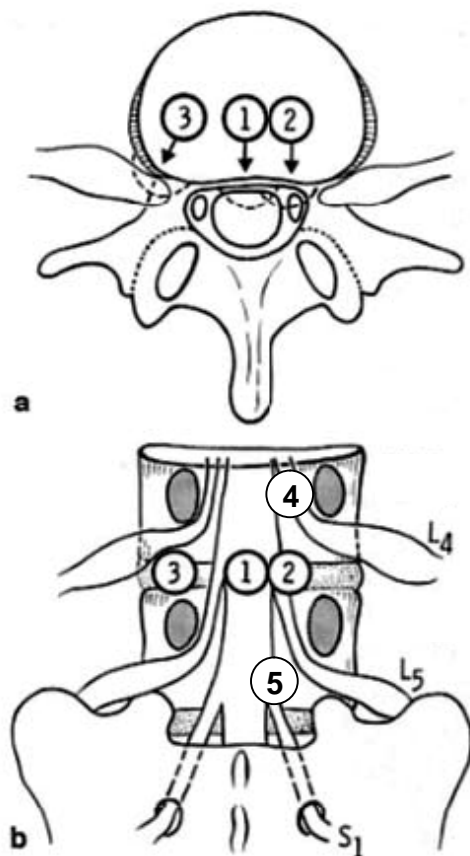
Bandscheibenvorfälle können intraspinal, intraforaminal oder extraforaminal auftreten und somit, von der gleichen Etage ausgehend, differente klinische Beschwerden und neurologische Störungen erzeugen (Abbildung 1). Eine Kombination mit anderen degenerativen Veränderungen (z. B. knöcherne Lumbalkanalstenose) ist nicht selten. Traumatische Bandscheibenvorfälle gehören zu den Raritäten.

Das Krankheitsbild tritt mit einem Maximum im mittleren Lebensalter (46 – 55 Jahre) auf und zeit ein leichtes Überwiegen für die männliche Bevölkerung. Nach

## Leitlinie Lumbaler Bandscheibenvorfall

epidemiologischen Untersuchungen stellen Rückenleiden im weiteren Sinne 17 % der Begründungen für Rentenanträge wegen Erwerbsunfähigkeit in Deutschland dar, Bandscheibenveränderungen im engeren Sinne werden in 6 % genannt. 15 % der Arbeitsunfähigkeitstage entfallen auf Rückenleiden mit 1,4 % Bandscheibenveränderungen im engeren Sinne, wobei für beide Nennungen ein überproportionales Ansteigen in den letzten Jahren zu verzeichnen ist (Kast et al. 2000).

Die Inzidenz für operative Eingriffe wegen Bandscheibenvorfällen betrug 1996 in Deutschland 61 Eingriffe pro 100.000 Einwohner (Kast et al. 2000).



**Abbildung 1**

Schematische Darstellung der Beziehung zwischen Lokalisation eines Bandscheibenvorfalles L4/5 und neuraler Kompression (a: transversaler Schnitt, b: dorsale Ansicht).

Während ein medialer Vorfall bei L4/5 (Position 1) den Duralschlauch und tiefer abgehende Nervenwurzeln komprimiert, irritiert ein mediolateraler Vorfall (Position 2) die L5-Wurzel. Ein nach intra- oder extraforaminal verlagertes Vorfall (Position 3) wird die L4-Wurzel komprimieren. Diese kann auch durch einen weit nach kranial verlagerten Vorfall (Position 4) geschädigt werden. In seltenen Fällen kommt es zu einer Kompression der S1-Wurzel, wenn der Vorfall weit nach kaudal disloziert (Position 5).

## **4. Symptome**

Die lumbalen Bandscheiben sind in unterschiedlicher Frequenz betroffen. Am häufigsten zeigen die Segmente L4/5 und L5/S1 einen Vorfall, gefolgt von L3/4. Es bestehen jedoch altersabhängige Unterschiede (Dammers 2002). Vorfälle in den verbleibenden Segmenten sind eher selten. Der lumbale Bandscheibenvorfall führt zu folgendem klinischen Beschwerdebild:

## **Leitlinie Lumbaler Bandscheibenvorfall**

### **Lokalsyndrom (Lumbago)**

Die Patienten klagen über Rückenschmerzen. Häufig finden sich ein LWS-Klopfschmerz und Myogelosen der Paravertebralmuskulatur. Die Funktionsprüfung der LWS (Finger-Boden-Abstand, Schober-Index) zeigt eine eingeschränkte Beweglichkeit.

Große mediane Bandscheibenvorfälle können eine prädominierende, erhebliche Lumbago ohne typische radikuläre Symptomatik verursachen. Bei lateralen Vorfällen kann die Lumbago fehlen.

### **Radikuläres Schmerzsyndrom**

Das klassische Erscheinungsbild ist der akut auftretende, ins Bein ausstrahlende Schmerz mit Kribbelparästhesien im betroffenen Dermatom. Der Schmerz auf der Rück- oder Außenseite wird dabei als Ischialgie, der Schmerz auf der Vorder- bzw. Innenseite des Beines als Femoralgie bezeichnet.

Beim Husten, Niesen oder Pressen kommt es zur Schmerzverstärkung. Typischerweise ist ein Nervendehnungsschmerz (Lasègue, Bragard, Femoralisdehnungsschmerz) auslösbar.

### **Ein- oder mehrsegmentaler neurologischer Ausfall**

Mit fortschreitender Schwere der Wurzelkompression kommt es zu Reflexausfällen, Sensibilitätsstörungen (Hypalgesie, Hypästhesie) und schließlich Lähmungserscheinungen.

Beim Kaudasyndrom treten Blasen- und Mastdarmstörungen sowie Sensibilitätsstörungen im Anogenitalbereich und auf der Innenseite der Oberschenkel (Reithose) hinzu. Ferner kann es zu tiefgreifenden Störungen der Sexualfunktion kommen.

Eine besondere Verlaufsform ist der drohende Wurzeltod mit rascher Schmerzabnahme und gleichzeitig hochgradigem oder komplettem Ausfall der Nervenzelfunktion.

## **5. Diagnostik**

### **Klinische Untersuchung**

Neben der Anamneseerfragung muss ein klinisch-neurologischer Status erhoben werden. Hierzu gehören Inspektion, Gang- und Standprüfung, Prüfung des Lasègue-Zeichens, des Femoralisdehnungsschmerzes (umgekehrter Lasègue) und des Bragard-Zeichens. Ein Druck- oder Klopfschmerz sowie das Schoberzeichen sollten dokumentiert werden. Eine Erhebung des Reflexstatus gehört ebenso zur Untersuchung wie auch die detaillierte Einzelmuskelprüfung gemäß der Pareseskala des British Medical Research Council (Medical Research Council 1976) und die Sensibilitätsprüfung. Bei Vorliegen eines Kaudasyndroms sollte die Blasenfunktionsstörung zumindest durch Messung des Restharns (Katheter, Sonographie) objektiviert werden. Die Leitsymptome der am häufigsten geschädigten lumbalen Nervenzelfunktion sind in Tabelle 2 zusammengefasst.

## Leitlinie Lumbaler Bandscheibenvorfall

### **Laboruntersuchungen**

Mit Hilfe einer Basislaboruntersuchung können im Rahmen der Differentialdiagnose bestimmte Krankheitsbilder bereits relativ sicher ausgeschlossen werden oder zumindest Hinweise auf andere Ursachen gefunden werden (CRP und BSG bei entzündlich-spinalen Erkrankungen, Blutzucker und HbA1c bei diabetisch bedingten Neuropathien). Die Indikation zu speziellen immunologischen Untersuchungen (z. B. Borrelienantikörper) oder einer Liquordiagnostik ergibt sich aus den differentialdiagnostischen Überlegungen.

### **Bildgebende Diagnostik:**

Die Auswahl der Diagnostik wird durch den bisherigen Krankheitsverlauf und den aktuellen klinischen Befund bestimmt. Sowohl ein frisch aufgetretener radikulärer Befund mit Ausfallserscheinungen als auch ein therapieresistentes Schmerzsyndrom sollten durch ein Schnittbildverfahren (Kernspintomographie, Computertomographie) abgeklärt werden.

Je nach Ergebnis der primären Bildgebung, der Schwere des Krankheitsbildes und der Frage des geplanten therapeutischen Vorgehens sind mehrere Verfahren zu kombinieren. Die höchsten Anforderungen an die Bildgebung bestehen dabei im Falle einer geplanten Operation.

#### ▪ **Magnetresonanztomographie (MRT)/Kernspintomographie**

Die MRT der lumbalen Wirbelsäule, einschließlich Conus medullaris und lumbosakralen Übergang in sagittaler und axialer (evtl. coronarer) Schnittführung, ist heute als bildgebende Diagnostik vorzuziehen (Albeck et al. 1995). Die Frage, welche der verschiedenen kernspintomographischen Sequenzen (T1, PD, T2, MR-Myelographie...) die besten Ergebnisse liefert, kann zum jetzigen Zeitpunkt noch nicht abschließend beantwortet werden. Bei Verdacht auf einen Rezidivvorfall empfiehlt sich eine T1-betonte Sequenz ohne und mit Kontrastmittel.

#### ▪ **Computertomographie (CT)**

Bei einer eindeutig monoradikulären Symptomatik ist die CT der LWS im betroffenen und den beiden benachbarten Segmenten, ggf. auch für operative Zwecke, ausreichend, sofern sich ein adäquater Befund findet. Die CT ermöglicht eine besonders gute Darstellung der knöchernen Strukturen. Nachteilig ist die Strahlenbelastung (2mm-Schichten erforderlich).

#### ▪ **Myelographie ggf. Myelo-CT**

Die Myelographie des lumbalen Spinalkanals ist angezeigt, wenn eine MRT nicht möglich ist (Herz-Schrittmacher, bestimmte Metallimplantate), wenn eine MRT/CT keine ausreichend verwertbaren Ergebnisse liefert (z. B. Skoliose, Spinalkanalstenose, multisegmentale Vorfälle, Artefakte) oder die übrige Diagnostik diskrepante Befunde zeigt. Eine postmyelographische CT zeigt oftmals noch genauer die Kompression des Duralsackes und der abgehenden Nervenwurzeln. Für spezielle Fragestellungen ist die Funktionsmyelographie sinnvoll.

Als invasive Methode ist die Myelographie mit Risiken und Nebenwirkungen behaftet, die von Nackenhinterkopfschmerzen über Schwindel und Übelkeit (Postmyelographiesyndrom) bis hin zu einer Meningitis reichen. Moderne Kontrastmittel sind wasserlöslich und werden vollständig resorbiert. Unverträglich-

## Leitlinie Lumbaler Bandscheibenvorfall

keitsreaktionen („Kontrastmittel-Allergie“) können aber dennoch auftreten. Diese Fälle bedürfen unter Umständen einer speziellen Vorbehandlung mit Cortison und Antihistaminika, um eine schwerwiegende allergische Reaktion zu vermeiden.

- **Natives Röntgen in 2 Ebenen, ggf. mit Funktionsaufnahmen in Flexion und Extension**

Der Wert der Röntgennativdiagnostik hat mit der zunehmenden Qualitätsverbesserung von Schnittbildverfahren (CT, MRT) an Bedeutung verloren. Nachteilig ist die nur mangelhafte Darstellung von Weichteilen und die projektionsbedingte Verzerrung bzw. Überlagerung von anatomischen Strukturen. Zum Ausschluss von Frakturen, zur Quantifizierung einer eventuellen Spondylolisthesis und bei Unklarheiten über die Anzahl der lumbalen Segmente besitzt die Röntgendiagnostik weiterhin ihren Stellenwert. Insbesondere die Hypermobilität eines Segmentes lässt sich immer noch am besten in seitlichen Funktionsaufnahmen (in Inklinatation und Reklination) erkennen.

- **Diskographie**

Bei hinreichendem Verdacht auf eine diskogene Schmerzursache ohne Nachweis eines entsprechenden morphologischen Korrelats in der nichtinvasiven Diagnostik kann die Diskographie (ggf. mit postdiskographischer CT) zusätzlich angezeigt sein. Oft wird sie zum Nachweis eines intakten Anulus fibrosus vor Anwendung von perkutanen OP-Verfahren eingesetzt. Auch hier handelt es sich um ein invasives Verfahren mit den entsprechenden Risiken.

### **Elektrophysiologie**

Elektrophysiologische Untersuchungen werden im Allgemeinen für spezielle Fragestellungen in der Diagnostik des lumbalen Bandscheibenvorfalles eingesetzt. Sie eignen sich zum Erkennen subklinischer neurogener Läsionen, zur Abgrenzung einer Myopathie und insbesondere zum Erkennen einer (Poly-)Neuropathie.

### **Differentialdiagnosen**

Die Differentialdiagnosen sind in Tabelle 3 aufgelistet. Der lumbale Bandscheibenvorfall geht gelegentlich mit einer Spondylolisthesis und/oder einer Lumbalkanalstenose einher. Die für die operative Behandlung bedeutsame Frage, welche der genannten Komponenten maßgeblich die Beschwerden verursacht, ist dabei oft schwierig zu beantworten.

Die vertebralem Differentialdiagnosen lassen sich im Allgemeinen durch die bildgebende Diagnostik der Wirbelsäule erkennen. Insbesondere bei den Schnittbildverfahren sollte aber darauf geachtet werden, dass ein ausreichender Wirbelsäulenabschnitt untersucht wird, um raumfordernde Prozesse (Tumor, Abszess) im oberen Bereich der Cauda equina bzw. im Konus nicht zu übersehen. Im Falle einer negativen bildgebenden Diagnostik sollte bei persistierenden Beschwerden auch an eine extravertebrale Ursache in Betracht gezogen und eine entsprechende fachspezifische Abklärung veranlasst werden.

## Leitlinie Lumbaler Bandscheibenvorfall

**Tabelle 2: Leitsymptome bei lumbalen Wurzelsyndromen**

SEGMENT	PERIPHERES SCHMERZ- UND HYPÄSTHESIEFELD	MOTORISCHE STÖRUNG (KENNMUSKEL)	REFLEXAB-SCHWÄCHUNG	NERVENDEHNUNGS-SCHMERZ
L1 bzw. L2	Leistengegend	Iliopsoas		Femoralisdehnungsschmerz
L3	Vorderaußenseite Oberschenkel	Iliopsoas, Quadrizeps	Patellarsehnenreflex	Femoralisdehnungsschmerz
L4	Vorderaußenseite Oberschenkel, Innenseite Unterschenkel und Fuß	Quadrizeps	Patellarsehnenreflex	positiver Lasègue Femoralisdehnungsschmerz
L5	Außenseite Unterschenkel, medialer Fußrücken, Großzehe	Extensor hallucis longus		positiver Lasègue
S1	Hinterseite Unterschenkel, Ferse, Fußaußenrand, 3. - 5. Zehe	Trizeps surae,	Achillessehnenreflex	positiver Lasègue

**Tabelle 3: Differentialdiagnosen des lumbalen Bandscheibenvorfalles**

Lumbale Spinalkanalstenose
Spondylolisthesis
Wirbelsäulenfrakturen (traumatisch, osteoporotisch)
Stenosen der zervikalen und thorakalen Wirbelsäule mit Myelopathie
Spinale Tumoren
Syringomyelie
Arteriovenöse Malformationen, spinale Durafisteln
Intraspinale Blutungen
Entzündungen (Spondylodiszitis, epiduraler Abszess, Borreliose)
Spondylitis ankylosans (M. Bechterew)
Plexusaffektionen
Arthrose des Iliosakralgelenks
Hüftarthrose
Tendopathien
Kardiovaskuläre Erkrankungen (Koronare Herzkrankheit, periphere arterielle Verschlusskrankheit)
Bauchaortenaneurysma
Kompartmentsyndrom
Mechanische und metabolische Neuropathien (z. B. Peronäusparese, Polyneuropathie)
Myopathien

## Leitlinie Lumbaler Bandscheibenvorfall

### 6. Therapie

Indikationen zur primär operativen Behandlung bestehen bei einem Kaudasyndrom (Notfall-Operation) und bei signifikanten und progredienten Paresen (KG 3/5 oder schlechter; dringliche Operationsindikation). Bei massiven radikulären Schmerzen, die kurzfristig nicht durch Analgetika beeinflussbar sind, und einem adäquaten Befund in der Bildgebung ist ebenfalls ein frühes operatives Vorgehen gerechtfertigt.

In den übrigen Fällen empfiehlt sich eine konservative Therapie, die aber innerhalb eines Zeitraumes von 6 - 8 Wochen eine deutliche Verbesserung der Schmerzen und eine Zunahme der Belastbarkeit erbringen sollte. Anderenfalls muss eine Umstellung der Therapie, respektive eine operative Maßnahme, diskutiert werden (Rothoerl et al. 2002, Postacchini 1996). Eine unkritische Fortführung der konservativen Therapiemaßnahmen birgt die Gefahr der Chronifizierung von Schmerzsyndromen in sich.

#### Konservative Therapie

Bis zu 90 % der symptomatischen Bandscheibenvorfälle können durch eine konservative Therapie beherrscht werden, weshalb eine adäquate nichtchirurgische Behandlung als Therapie der Wahl anzusehen ist.

Aufgrund der vielfältigen konservativen Therapieanwendungen kann kein „Goldstandard“ definiert werden. Grundsätzlich sollte zuerst eine Schmerzlinderung erfolgen und dann eine funktionelle Normalisierung der Funktion der Rückenmuskulatur angeschlossen werden.

Die **Schmerzlinderung** kann durch eine oder mehrere der folgenden Maßnahmen erzielt werden:

A

- Die früher häufig empfohlene Ruhigstellung der LWS (Bettruhe, Stufenlagerung) sollte nur sehr zurückhaltend verordnet und der Patient eher zur Fortführung seiner täglichen Aktivitäten angehalten werden (Hilde et al. 2004).

D

- Wärme (Fango-, Moorpackungen, Wärmflasche, Rotlicht) bewirkt eine lokale Hyperämie und eine Lockerung der verspannten Muskulatur (Krämer 1994)

A

- Medikamentöse Therapie mit Analgetika, steroidal und nichtsteroidal Antiphlogistika. Gegenüber Placebo konnte dabei die Wirksamkeit von nichtsteroidal Antiphlogistika (ohne Hervorhebung einer bestimmten Substanz) gesichert werden (van Tulder et al. 2004). Die der Aussage zugrunde liegende Metaanalyse bezieht sich allerdings auf Patienten mit Rückenschmerzen. Vergleichende Untersuchungen mit anderen Wirkstoffgruppen liegen nicht vor. Im Hinblick auf die empfohlene Fortführung der täglichen Aktivitäten ist auf das Nebenwirkungsspektrum zu achten (z. B. Einschränkung der Verkehrstauglichkeit durch Opiate).

Myotonolytika können bei deutlicher reaktiver Myogelose hilfreich sein. (Kretschmer 1989)

D

- Behandlungsversuche mit periduralen Infiltrationen von Lokalanästhetika und/oder Steroiden können zusätzlich hilfreich sein. Sie werden vielfach auch über Peridural-Katheter appliziert, die mehrere Tage verbleiben.

## Leitlinie Lumbaler Bandscheibenvorfall

Neben der eher großflächigen periduralen Infiltration ist noch die Röntgen- oder CT-gesteuerte, gezielte Infiltration der lumbalen Gelenkfacetten und/oder Nervenwurzelblockade (periradikuläre Therapie) möglich. Auch hierbei wird meist eine Kombination aus Lokalanästhetikum und kristalloidem Corticosteroid verwendet.

Allen Infiltrationsverfahren ist gemein, dass ihre Wirksamkeit beim lumbalen Bandscheibenvorfall bislang nicht gesichert werden konnte (Cuckler et al. 1985, BÄK und KBV 2003). Die Verfahren bedürfen der Erfahrung und sind mit nicht unerheblichen Komplikationen behaftet (Atemlähmung bei versehentlich intrathekalen Applikation, Auftreten einer Infektion/Abszedierung). Es sollten daher auf jeden Fall die Fähigkeiten und die Ressourcen zur Verfügung stehen, evtl. Komplikationen sofort und adäquat zu behandeln. Darüber hinaus wird empfohlen, die Anzahl der Infiltrationen zu begrenzen.

### **Funktionelle Normalisierung der Rücken-Muskulatur:**

- Zur aktiven Mitarbeit ist es vorteilhaft, wenn der Patient weitgehend schmerzfrei und motiviert ist.
- **Passive Anwendungen:** Massagen (Streich- und Knetmassagen, Bindegewebsmassagen bei chronisch-rezidivierendem Lokalsyndrom).
- **Aktive Maßnahmen:** Entspannungsübungen, Bewegungstherapie im warmen Wasser, Physiotherapie, insbesondere mit isometrischen Spannungsübungen um die Belastbarkeit der Muskulatur zu verbessern (Hettinger 1983).

D

D

### **Operative Therapie**

- Beim operativen Standardverfahren wird über einen dorsalen Zugang und eine interlaminaire Fensterung unter Schonung der Nervenstrukturen der Vorfall dargestellt und entfernt, in der Regel anschließend das gelockerte intradiskale Gewebe zusätzlich ausgeräumt. Bei weit lateralen Vorfällen kann ein extraforaminaler Zugang ohne Eröffnung des Spinalkanals erforderlich sein.

A

Die mikrochirurgische Operationstechnik führt im Vergleich nicht zu besseren klinischen Resultaten als die Durchführung der Operation mit großem Zugang (Gibson et al. 2004).

C

Die bessere Ausleuchtung, der kleinere Zugang und damit das atraumatischere Vorgehen lassen jedoch die mikrochirurgische Vorgehensweise vorteilhaft erscheinen (Lagarrigue et al. 1994, Tullberg et al. 1993).

C

Bei bestimmten Konstellationen (z. B. luxierter Sequester mit gedeckter Perforationsstelle) muss nicht zwingend eine ausgiebige Ausräumung des Bandscheibenfaches nach Entfernung des Vorfalles erfolgen. Hier kann eine alleinige Sequestrektomie als ausreichend angesehen und mit vergleichbarem Behandlungsergebnis durchgeführt werden (Balderston et al. 1991, Faulhauer et al. 1995).

B

Eine Operation führt nachgewiesenermaßen zu einer rascheren Erholung von beeinträchtigenden Schmerzen als die konservative Therapie, auch wenn die Ergebnisse sich im Langzeitverlauf wieder angleichen (Gibson et al. 2004). Die Wirkung einer Operation auf den natürlichen Verlauf der degenerativen Wirbelsäulenerkrankung ist unklar.

## Leitlinie Lumbaler Bandscheibenvorfall

- Alternativ kommen perkutane Verfahren bei bestimmten Konstellationen in Frage: Chemonukleolyse oder perkutane Nukleotomie bei symptomatischen Bandscheibenprotrusionen, endoskopische Techniken bei intra/extraspinalen sequestrierten Befunden. Hintergrund der Entwicklung dieser minimal-invasiven Techniken ist das Ziel nach weitestgehender Reduktion des perineuralen Traumas und Vermeidung von Epiduralfibrose. Die Bedeutung der Epiduralfibrose als Ursache für operatives Therapieversagen ist nicht geklärt (Richter et al. 2001).

A

Vergleichende, valide Studien liegen für die Chemonukleolyse vor und belegen, dass sie gegenüber der Applikation von Placebo wirksam ist (Gibson et al. 2004).

A

Beim Vergleich der offenen Diskotomie mit der Chemonukleolyse zeigen sich jedoch bessere Ergebnisse beim offenen operativen Verfahren (Gibson et al. 2004).

A

Die Wertigkeit der perkutanen Nukleotomie wurde bislang nur im Vergleich mit der Chemonukleolyse analysiert. Hier ergaben sich Vorteile für die Chemonukleolyse (Gibson et al. 2004)

- Bandscheibenprothesen werden im lumbalen Bereich seit ca. 15 Jahren implantiert. Die vorwiegende Indikation hierfür ist die chronische Lumbago bei nachgewiesener Degeneration von Bandscheiben. Trotz dieser relativ langen Anwendungserfahrung ist eine valide Aussage über die Wirksamkeit von Bandscheibenprothesen aufgrund fehlender adäquater klinischer Studien nicht möglich (de Kleuver et al. 2003).

## 7. Besonderheiten

Rezidivvorfälle treten nach Standarddiskotomie in 5 - 11 % der Fälle auf. Ein ipsilaterales Rezidiv ist häufiger als ein kontralaterales (Suk et al. 2001). Grundsätzlich gelten hier die gleichen Therapieleitlinien wie beim Erstvorfall.

Bei einer begleitenden signifikanten Instabilität der LWS sollte die zeitgleiche Fusionsoperation in Erwägung gezogen werden.

## 8. Nachsorge

Es gibt keine Evidenz für die Wirksamkeit einer prolongierten Schonung nach Bandscheibenoperationen (Danielsen et al. 2000, Dolan et al. 2000, Kjellby-Wendt et al. 2001, Kjellby-Wendt et al. 2002).

A

Eine möglichst aktive Nachbehandlung mit Krankengymnastik, Rückenschule, ggf. unter Fortführung antiphlogistischer und analgetischer Medikation wird ange raten. Die Bedenken, dass die Reoperationsrate bei zu intensiven Nachbehandlungsprogrammen steigt, wird nicht in der Literatur gestützt. Bei postoperativ fortbestehenden Beschwerden sollte die aktive Nachbehandlung 4 – 6 Wochen nach erfolgter Operation begonnen werden. Sie kann sowohl ambulant als auch stationär durchgeführt werden. Dieses Vorgehen ermöglicht nach Datenlage die besten funktionellen Ergebnisse und die schnellste Wiederherstellung der Arbeitsfähigkeit (Ostelo et al. 2004). Ob ein früherer Beginn des Rehabilitationsprogrammes Vor- oder Nachteile bringt, ist unklar.

## Leitlinie Lumbaler Bandscheibenvorfall

D

Aufgrund dieser Erkenntnisse ist eine Verordnung von Stützmiedern oder das Aussprechen von Sitzverboten in der postoperativen Phase nicht anzuraten.

### 9. Entstehung der Leitlinie

Diese Leitlinie wurde im Auftrag der Deutschen Gesellschaft für Neurochirurgie von der Kommission Qualitätssicherung (Vorsitz: PD Dr. med. K. Schwerdtfeger), der Sektion Wirbelsäule (Sprecher: Prof. Dr. med. R. Kalff) und der Neurochirurgischen Akademie für Aus-, Fort- und Weiterbildung (Präsident: Prof. Dr. med. W. I. Steudel) entwickelt. Die Sichtung vorhandener Informationsquellen (weitere Leitlinien, Metaanalysen, randomisiert-kontrollierte Studien) und die Formulierung des Leitlinienentwurfes wurde von einer Arbeitsgruppe unter Leitung von Prof. Dr. med. H. Steiger (Deutsche Gesellschaft für Neurochirurgie – Kommission für Qualitätssicherung) übernommen. Der Textentwurf erfolgte durch Dr. med. W. Börm (Deutsche Gesellschaft für Neurochirurgie – Sektion Wirbelsäule). Weitere Mitglieder der Arbeitsgruppe sind PD Dr. med. L. Papavero (Deutsche Gesellschaft für Neurochirurgie – Sektion Wirbelsäule), PD Dr. med. J. Herdmann (Deutsche Gesellschaft für Neurochirurgie – Sektion Wirbelsäule), und Prof. Dr. med. C. Ohmann (Koordinierungszentrum für Klinische Studien des Universitätsklinikums Düsseldorf). Die Suchstrategie umfasste nationale und internationale Leitlinien, Metaanalysen und randomisiert-kontrollierte Studien im Zeitraum 1999 - 2004.

Die endgültige Formulierung erfolgte durch einen Abstimmungsprozess im Sinne eines modifizierten Delphi-Verfahrens innerhalb der DGNC. Der Leitlinienentwurf wurde auf den Internetseiten der DGNC im Mitgliederbereich veröffentlicht (Diskussionsforum). Dort vorgebrachte Kritikpunkte und Änderungswünsche wurden in der Arbeitsgruppe tabellarisch gesammelt, ausgewertet und nach Diskussion der Sachverhalte und der zugrundeliegenden Evidenz eingearbeitet. Die endgültige Leitlinie wurde am ..... vom Vorstand der DGNC verabschiedet.

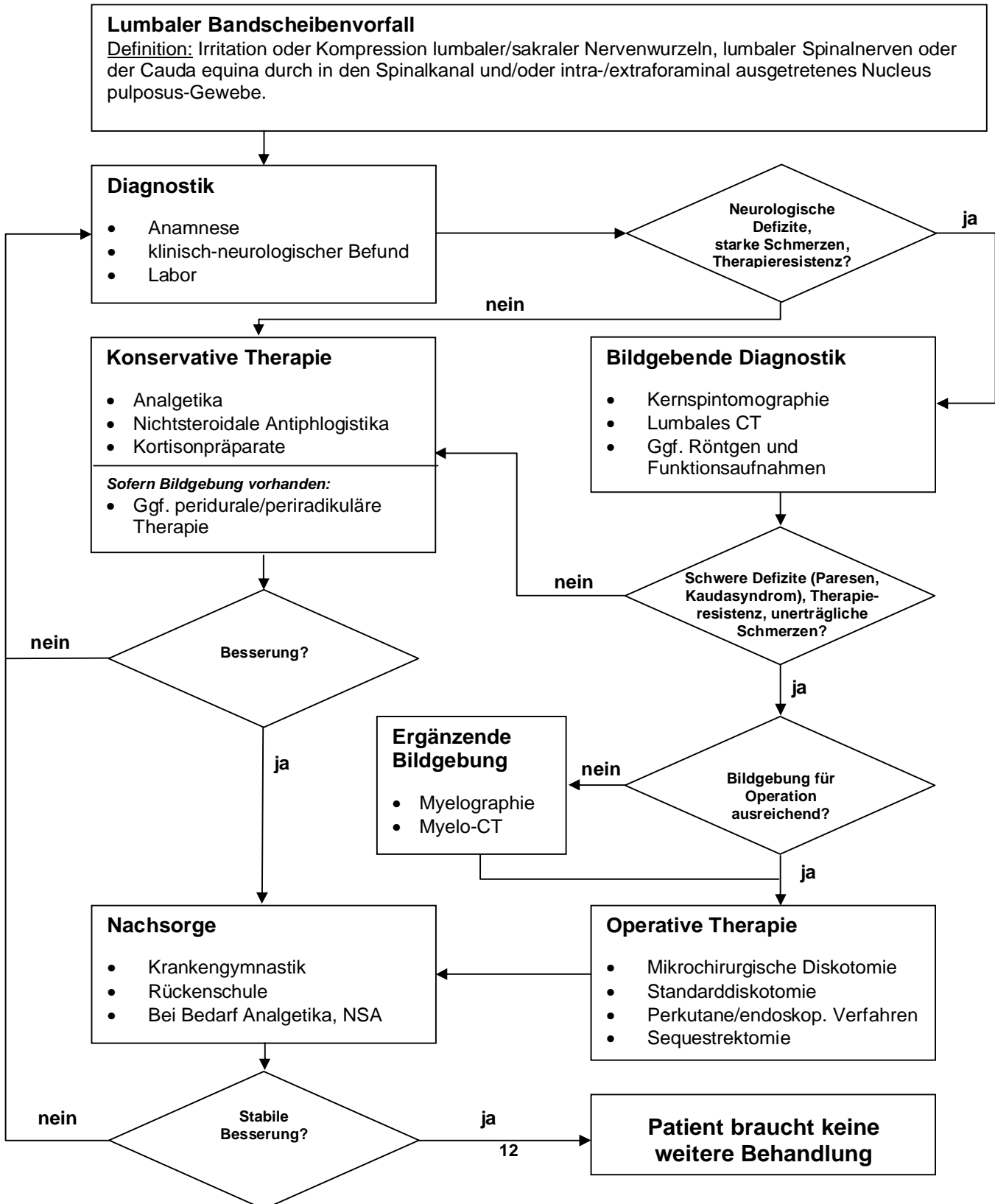
Die Deutsche Gesellschaft für Neurochirurgie hat für die vorliegende Leitlinie keine finanzielle oder andere Unterstützung von kommerziellen Interessengruppen erhalten. Hinweise auf mögliche Verpflichtungen, Interessenkonflikte oder Einflussnahmen von Dritten sind nicht bekannt.

Alle Mitglieder der Leitlinien-Arbeitsgruppe legten eine schriftliche Erklärung (Formblatt) zu eventuell bestehenden Interessenskonflikten, vor allem gegenüber der Industrie, vor. Ein Ausschluss von Experten wurde nicht vorgenommen, da durch diese Transparenz und die methodische Vorgehensweise bei der Entwicklung der Leitlinie eine inhaltliche Einflussnahme Dritter vermieden werden konnte.

Die Leitlinie ist gültig bis Ende 2006. Verantwortlich für das Aktualisierungsverfahren ist die bestehende Arbeitsgruppe. Im Rahmen der Aktualisierung soll neben einer erneuten Überprüfung der wissenschaftlichen Belege die interdisziplinäre Konsensfindung angestrebt werden.

# Leitlinie Lumbaler Bandscheibenvorfall

## 10. Leitlinienalgorithmus



## Leitlinie Lumbaler Bandscheibenvorfall

### 11. Literatur:

1. Albeck MJ, Hilden J, Kjaer L, Holtas S, Praestholm J, Henriksen O, Gjerris F: A controlled comparison of myelography, computed tomography, and magnetic resonance imaging in clinically suspected lumbar disc herniation *Spine* 20(4): 443-8, 1995.
2. BÄK und KBV: Minimalinvasive Wirbelsäulen-Kathetertechnik nach Racz. Ein Assessment der Bundesärztekammer und der Kassenärztlichen Bundesvereinigung 28.3. 2003.
3. Balderston RA, Gilyard GG, Jones MJ, Wiesel SW, Spengler DM, Bigos SJ, Rothman RH: The treatment of lumbar disc herniation: Simple fragment excision versus disc space curettage *J Spinal Disord* 4: 22-25, 1991.
4. Cuckler JM, Bernini PA, Wiesel SW, Booth RE Jr, Rothman RH, Pickens GT: The use of epidural steroids in the treatment of lumbar radicular pain. A prospective, randomized, double-blind study. *Journal of Bone & Joint Surgery (Am)* 67(1): 63-6, 1985.
5. Dammers R, Koehler PJ: Lumbar disc herniation: level increases with age. *Surg Neurol.* 58(3-4): 209-12, 2002.
6. Danielsen JM, Johnsen R, Kibsgaard SK, Hellevik E: Early aggressive exercise for postoperative rehabilitation after discectomy. *Spine* 25(8): 1015-20, 2000.
7. De Kleuver M, Oner FC, Jacobs WCH: Total disc replacement for chronic low back pain : background and a systematic review of the literature. *Eur Spine J* 12: 108 – 116, 2003.
8. Dolan P, Greenfield K, Nelson RJ, Nelson IW: Can exercise therapy improve the outcome of microdiscectomy? *Spine* 25(12): 1523-32, 2000.
9. Faulhauer K, Manicke C: Fragment excision versus conventional disc removal in the microsurgical treatment of herniated lumbar disc *Acta Neurochir* 133 : 107-111, 1995.
10. Gibson JNA, Grant IC, Waddell G: Surgery for lumbar disc prolapse (Cochrane Review) In: *The Cochrane Library*, Issue 1, 2004. Chichester, UK: John Wiley & Sons, Ltd.
11. Hettinger Th: *Isometrisches Muskeltraining*. Thieme Verlag, Stuttgart, 1983.
12. Hilde G, Hagen KB, Jamtvedt G, Winnem M: Advice to stay active as a single treatment for low back pain and sciatica (Cochrane Review). In: *The Cochrane Library*, Issue 1, 2004. Chichester, UK: John Wiley & Sons, Ltd.
13. Kast E, Antoniadis G, Richter HP: Epidemiologie von Bandscheibenoperationen in der Bundesrepublik Deutschland *Zentralbl Neurochir* 61: 22 –25, 2000.
14. Kjellby-Wendt G, Styf J, Carlsson SG: Early active rehabilitation after surgery for lumbar disc herniation: a prospective, randomized study of psychometric assessment in 50 patients. *Acta Orthopaedica Scandinavica* 72(5):518-24, 2001.
15. Kjellby-Wendt G, Carlsson SG, Styf J: Results of early active rehabilitation 5-7 years after surgical treatment for lumbar disc herniation. *Journal of Spinal Disorders & Techniques* 15: 404-9, 2002.
16. Krämer J: *Bandscheibenbedingte Erkrankungen*. Georg Thieme Verlag Stuttgart – New York, 3. Auflage, 1994.
17. Kretschmer: *Bandscheibenleiden – Diagnose und Therapie*, Springer , S.115-117, 1989.
18. Lagarrigue J, Chaynes P: Comparative study of disk surgery with or without microscopy. A prospective study of 80 cases *Neurochirurgie* 40(2): 116-20, 1994.
19. Medical Research Council: *Aids to the examination of the peripheral nervous system*. Memorandum No. 45. London: Her Majesty's Stationary Office 1976.

## **Leitlinie Lumbaler Bandscheibenvorfall**

20. Ostelo RWJG, de Vet HCW, Waddell G, Kerckhoffs MR, Leffers P, van Tulder MW: Rehabilitation after lumbar disc surgery (Cochrane Review). In: The Cochrane Library, Issue 1, 2004. Chichester, UK: John Wiley & Sons, Ltd.
21. Postacchini F: Results of surgery compared with conservative management for lumbar disc herniations. *Spine* 21 (1): 1383 – 1387, 1996.
22. Richter HP, Kast E, Tomczak R, Besenfelder W, Gaus W: Results of applying ADCON-L gel after lumbar discectomy: the German ADCON-L study. *Journal of Neurosurgery* 95: 179-89, 2001.
23. Rotherl RD, Woertgen C, Brawanski A: When should conservative treatment for lumbar disc herniation be ceased and surgery considered ? *Neurosurg Rev* 25(3): 162 – 165, 2002.
24. Scottish Intercollegiate Guidelines Network (SIGN) Publication No. 50: A guideline developers' handbook. February 2001 (Last updated May 2004).  
[www.sign.ac.uk/guidelines/fulltext/50/index.html](http://www.sign.ac.uk/guidelines/fulltext/50/index.html)
25. Suk KS, Lee HM, Moon SH, Kim NH: Recurrent lumbar disc herniation. *Spine* 26 (6): 672 – 676, 2001.
26. Tullberg T, Isacson J, Weidenhielm L: Does microscopic removal of lumbar disc herniation lead to better results than the standard procedure? Results of a one-year randomized study *Spine* 18(1): 24-7, 1993.
27. van Tulder MW, Scholten RJPM, Koes BW, Dejo RA: Non-steroidal anti-inflammatory drugs for low back pain (Cochrane review). In: The Cochrane Library, Issue 1, 2004. Chichester, UK : Jon Wiley & sons Ltd.