



Titel: Cystektomie – Ileum-Conduit

Dokumententyp: Bilder Cystektomie – Ileum-Conduit

Abb. 3 Ureteroileale Anastomose nach *Wallace*: Adaptation des proximalen Punktes der „Ureterenplatte“ mit dem oralen Ende des Conduits (Einzelknopfnah), danach fortlaufende Naht möglich

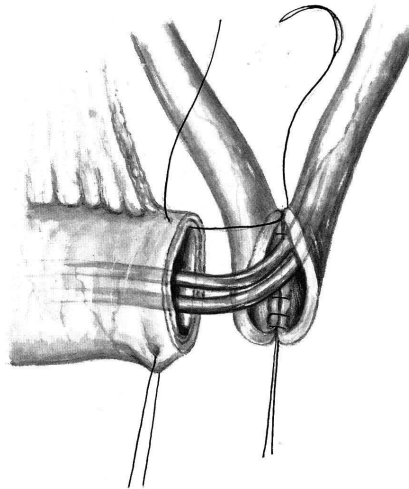


Abb. 5 Retroperitoneale Lage der Anastomose und Ausleiten des isolierten Ileumsegmentes durch die Bauchwandlücke. Adaptation des Conduits an die Haut mittels mehrerer Einzelknopfnähte

