



Titel: Antirefluxplastik – Lich-Gregoir

Dokumententyp: Bilder Antirefluxplastik – Lich-Gregoir

Abb. 10 Einbetten des Harnleiters in den submukösen Tunnel und Verschluss des M. detrusor mit Einzelknopfnähten (z. B. 4/0 Polyglyconat)

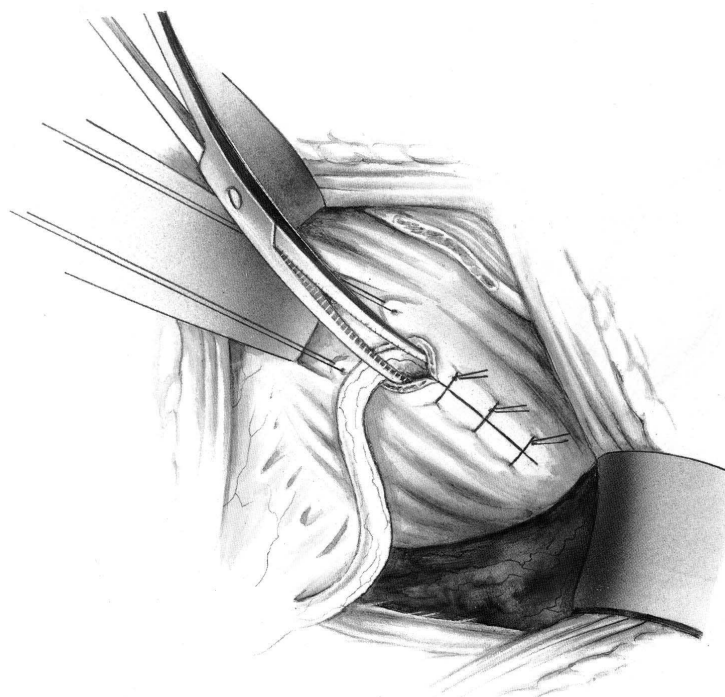
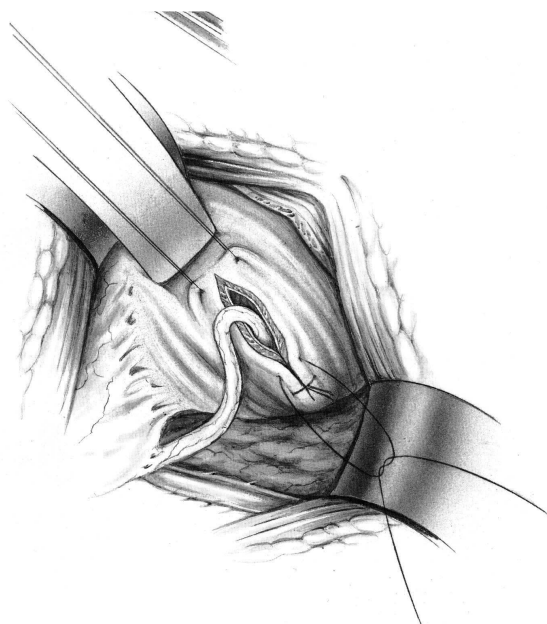


Abb. 11 Überprüfen der Weite des Neohiatus durch Einlegen eines Overholts