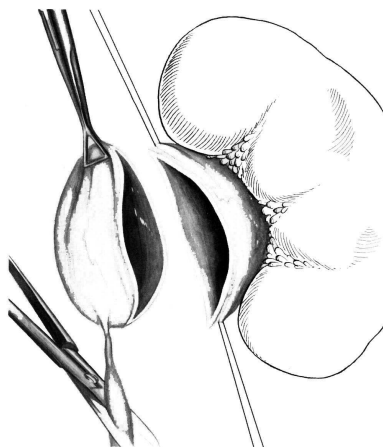




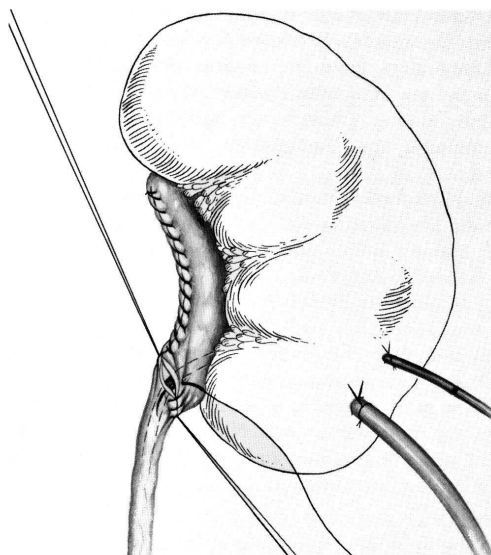
Titel: Nierenbeckenplastik

Dokumententyp: Bilder Nierenbeckenplastik

Operationen am Nierenbecken 59



2.57 Der dilatierte Nierenbeckenanteil ist abgesetzt.
Schräge Durchtrennung des Harnleiters unterhalb
der Stenose



2.64 Verschuß der Vorderwand

Autor: Prof. Dr. T. Kälble
Bearbeiter: M. Leibold
Prüfer: Ltd. OA Dr. K. Fischer

Freigeber: Prof. Dr. T. Kälble
Querverweise: Standard Nierenbeckenplastik
Seite 1 von 1