



Titel: perineale Prostatektomie

Dokumententyp: Bilder perineale Prostatektomie

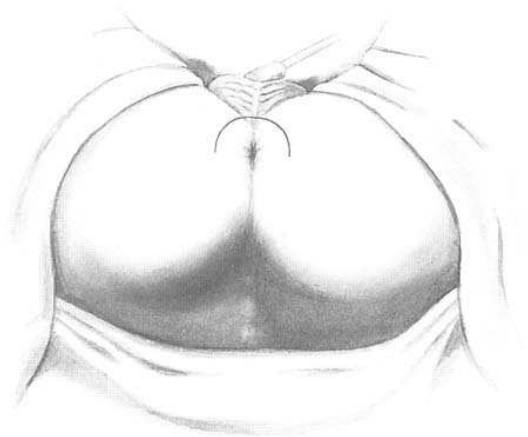

Abb. 2 Umgekehrte U-förmige Inzision

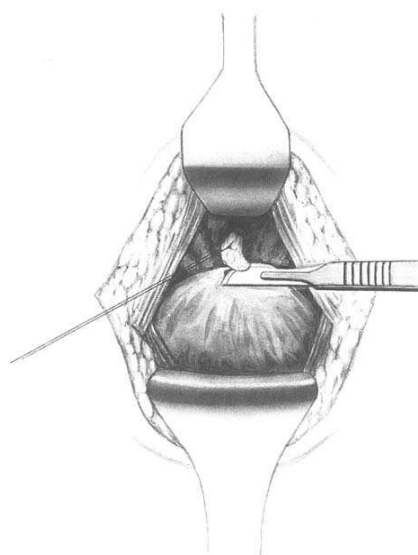


Abb. 7 Absetzen der Harnröhre ca. 2 mm distal des Apex

