

Nichts übersehen, Fehlalarm vermeiden

VON J. BREUL, R. PAUL

Eine frühzeitige Diagnostik ist wohl die effektivste Maßnahme, um die Mortalität des Prostatakarzinoms zu senken. Lesen Sie, wie Sie Ihre Primärdiagnostik, vor allem digitale rektale Untersuchung und PSA-Bestimmung, gezielt einsetzen, damit mehr Patienten einer kurativen Therapie zugeführt werden können.

— Die Diagnostik des Prostatakarzinoms stützt sich auf drei Untersuchungsparameter:

- die digitale rektale Untersuchung,
- den transrektalen Ultraschall (TRUS) und
- die Bestimmung des prostataspezifischen Antigens (PSA) im Serum.

Der PSA-Bestimmung kommt in diesem Zusammenhang die größte

Bedeutung zu. Ergibt sich aufgrund dieser Untersuchungen der Verdacht auf ein Prostatakarzinom, muss immer dann, wenn Konsequenzen für den Patienten zu erwarten sind, die histologische Sicherung der Diagnose mittels Prostatabiopsie erfolgen.

Primärdiagnostik

Digitale rektale Untersuchung

Die digitale rektale Untersuchung (Digital Rectal Examination = DRE) ist integraler Bestandteil jeder Prostatadiagnostik. Sie wird am besten beim stehenden, nach vorn übergebeugten Patienten oder in Knie-Ellenbogen-Lage durchgeführt. Typischerweise ist das Karzinom als „holzharter“ Knoten in der Drüse zu tasten (ab einem Durchmesser von 7 mm [24]). Etwa die Hälfte der tastbaren Indurationen erweisen sich bei der Biopsie als Karzinom [6]. In der Regel sind nur die Karzinome in der peripheren Zone (ca. 80% aller Tumoren) palpabel.

Die DRE hat eine Sensitivität von 65% und eine Spezifität von 75%. Ein Großteil der Karzinome wird allerdings durch die alleinige DRE übersehen. Die Kombination von DRE und PSA-Bestimmung bietet die beste Möglichkeit, ein Karzinom zu diagnostizieren [19].

Prof. Dr. med. Jürgen Breul

Chefarzt der Abteilung für Urologie und urologische Onkologie, Loretto Krankenhaus, Freiburg



Prostata-spezifisches Antigen (PSA)

Die Bestimmung des prostataspezifischen Antigens ist die wichtigste Untersuchung in der Diagnostik des Prostatakarzinoms [21]. Die Problematik liegt in der Tatsache, dass das PSA sowohl von normalem Prostatagewebe als auch von der benignen Prostatahyperplasie, aber auch von Karzinomen gebildet wird. Dies erklärt, warum ein klarer „Grenzwert“ nicht existiert. Üblicherweise wird ein Wert von 4 ng/ml bei der Entscheidung pro oder kontra Biopsie zugrunde gelegt. Werte < 4 ng/ml schließen ein Karzinom nicht aus!

Im „Prostate Cancer Prevention Trial“ wurden Probanden unabhängig von ihrem PSA-Wert biopsiert [26]. Bei ca. 25% der Männer mit Werten unter 4 ng/ml lag ein Prostatakarzinom vor. Bei einem Großteil dieser Karzinome dürfte es sich um indolente, klinisch nicht relevante Karzinome handeln, sodass eine Senkung des Schwellenwerts für eine Biopsie kritisch gesehen werden muss.

Auf der anderen Seite gibt es bei Werten < 4 ng/ml durchaus Karzinome, die aggressives Wachstum und klinische Relevanz zeigen. Bis heute gibt es keine sichere Möglichkeit, aufgrund nicht his-

- Prof. Dr. med. Jürgen Breul, Regionalverbund kirchlicher Krankenhäuser, Loretto Krankenhaus, Freiburg i. Br.; Priv.-Doz. Dr. med. Roger Paul, Urol. Zentrum, Fürstfeldbruck-Germering.

Abb. 1 Transrektaler Ultraschall (TRUS): Nur für erfahrene Untersucher!

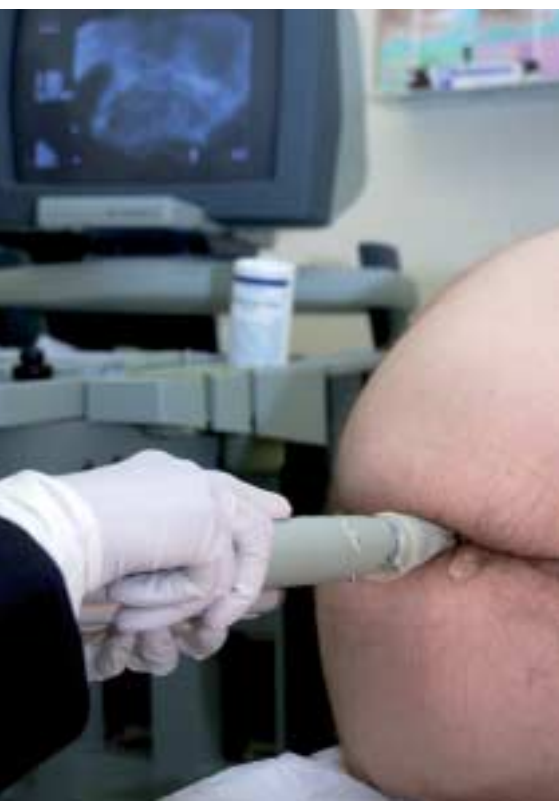

Foto: Science Photo Library/Focus

tologischer Parameter zwischen aggressiven und indolenten Karzinomen zu unterscheiden. Neue Marker, die einen Rückschluss auf die Aggressivität des Tumors erlauben, sind in Erprobung [16].

Wie aussagekräftig ist der PSA-Wert?

Die Höhe des PSA-Werts erlaubt eine Abschätzung über die Wahrscheinlichkeit für das Vorliegen eines Karzinoms (Tabelle 1). Bei Werten um 5 ng/ml beträgt das Karzinomrisiko 25–30%. Man muss sich darüber im Klaren sein, dass wir bei diesen PSA-Werten einerseits über 70% der Männer fälschlicherweise mit der Karzinomdiagnose konfrontieren und einer Biopsie zuführen, die eine sehr geringe, aber nicht zu vernachlässigende Morbidität hat. Andererseits erscheint ein Karzinomrisiko von ca. 30% zu hoch, um ignoriert zu werden.

Im Zweifelsfall freies PSA bestimmen

Um die Notwendigkeit einer Biopsie besser abschätzen zu können, wurde die Bestimmung des freien Anteils des PSA eingeführt [12]. Der Hauptanteil des PSA ist im Serum komplexiert (cPSA), ein geringerer Anteil ist frei (fPSA). Der Anteil dieser Komponenten am Gesamt-PSA (tPSA) ist bei benignen und malignen Veränderungen unterschiedlich. Als Faustregel gilt: Beträgt der Anteil des freien PSA weniger als 10%, liegt in 90% der Fälle ein Karzinom vor; liegt er über 35%, findet man in 90% benigne Veränderungen. Die Bestimmung des fPSA ist bei tPSA-Werten zwischen 2 und 10 ng/ml sinnvoll.

Eine weitere Möglichkeit, auf das Vorliegen eines Karzinoms zu schließen, ist die PSA-Velocity (s. Kasten).

Transrektaler Ultraschall (TRUS)

Die Sonografie der Prostata wird mit einer speziellen bi- oder multiplanaren Ultraschallsonde (5–10 MHz) transrektal durchgeführt [25]. Die zonale Anatomie der Prostata lässt sich mithilfe des TRUS gut darstellen. Beurteilt werden

- 1 Größe, Form und Lage der Drüse,
- 2 Echoinhomogenitäten der zonalen Anteile der Prostata,
- 3 die Außenkontur (Kapsel) der Prostata, welche sich als schmale, konti-

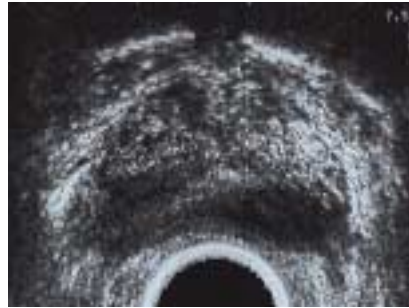


Abb. 2 Prostata im transrektalen Ultraschall (transversaler Schnitt). Das große, echoarme Areal entspricht einem lokal fortgeschrittenen Karzinom.

nuierliche Echolinie von der Umgebung abgrenzt, sowie

- 4 die angrenzenden Strukturen, z. B. Samenblasen, neurovaskuläre Bündel und Rektumschleimhaut.

Prostatakarzinome stellen sich in der Mehrzahl der Fälle (ca. 75%) als echoarme Areale (Abb. 2) dar, wohingegen bis zu 25% der Karzinome der peripheren Zone ein gleiches Echemuster wie das umgebende Prostatagewebe aufweisen können.

In Abhängigkeit vom Untersucher schwankt die Sensitivität des TRUS zwischen 30 und 90% und die Spezifität zwischen 41 und 80%. Der TRUS wird nicht als primäres Mittel zur Diagnostik des Prostatakarzinoms emp-

Quelle: Thompson, I. M. et al., N Engl J Med 2004

Tabelle 1	
PSA-Wert und Karzinomrisiko	
PSA	% entdeckte Karzinome*
0–0,5 ng/ml	6,6%
0,6–1,0 ng/ml	10,1%
1,1–2,0 ng/ml	17%
2,1–3,0 ng/ml	23,9%
3,1–4,0 ng/ml	26,9%
*Bei asymptomatischen Männern mit unauffälligem Tastbefund	

fohlen. Es gibt Versuche, mittels eines neuronalen Netzwerks (ANNA), das subvisuelle Information des Ultraschalls nutzt, die Prostatakarzinome besser darzustellen [13]. Multizentrische vergleichende Untersuchungen zum Stellenwert dieser cTRUS genannten Methode stehen aber noch aus.

Einen Vergleich der verschiedenen Untersuchungsmethoden zur Primärdiagnostik zeigt Tabelle 2.

Prostatabiopsie

Eine Sicherung der Diagnose eines Prostatakarzinoms kann heutzutage nur durch eine Prostatabiopsie erzielt werden. Als Standard gilt derzeit die transrektale, ultraschallgesteuerte Prostatabi-

Diagnostik-Tipp

PSA-Velocity – so wird sie interpretiert

Die Anstiegsgeschwindigkeit des PSA (PSA-Velocity) ermöglicht dem Untersucher, auch bei Werten unter 4 ng/ml auf das Vorliegen eines Karzinoms zu schließen. Die „Baltimore Longitudinal Study of Aging“ hat gezeigt, dass die PSA-V bei Vorliegen eines Karzinoms größer ist als bei einer benignen Veränderung [3]. Aus der Studie ergab sich, dass der PSA-Wert um nicht mehr als 0,75 ng/ml/Jahr ansteigen sollte.

Die große intraindividuelle Variabilität der PSA-Werte, z. T. bis zu 30%, bereitet oft Schwierigkeiten. Aus diesem Grund sollten der Ermittlung der PSA-V mindestens drei PSA-Bestimmungen zugrunde gelegt werden. Ein sinnvolles

Konzept scheint die initiale PSA-Bestimmung bei 35- bis 40-jährigen Männern zu sein. Durch regelmäßige Kontrollen lässt sich die PSA-V ermitteln; somit kann frühzeitig über die Notwendigkeit einer Biopsie entschieden werden. Verschiedene Autoren schlagen hier altersabhängige Grenzwerte vor (Tabelle).

Altersabhängige Grenzwerte für die PSA-Velocity

Altersgruppe	PSA-V
40–50 Jahre	0,4 ng/ml/Jahr
50–60 Jahre	0,6 ng/ml/Jahr
60–70 Jahre	0,9 ng/ml/Jahr

Tabelle 2

Sensitivität und Spezifität verschiedener Untersuchungsmethoden zur Diagnostik des Prostatakarzinoms

Parameter	Grenzwert	Sensitivität	Spezifität
Gesamt PSA	3,9 ng/ml	90%	14,3%
fPSA	9%	90%	26,9%
PSA velocity	0,75 ng/ml/Jahr	72%	95%
DRE	–	65%	75%
TRUS	–	30–90%	41–80%

opsie. Ziel ist eine hohe Sensitivität der Erstbiopsie bei minimaler Nebenwirkungsrate. Anstelle der bisher üblichen Sextantenbiopsie [8] werden heute 10 bis 12 Biopsiezylinder und eine Lokalisation der Biopsie in der lateralen p-Zone, dem Ort, an dem die Frühkarzinome am häufigsten entstehen, empfohlen. Zusätzlich sollten gezielt Biopsien aus palpatorisch und sonografisch suspekten Arealen gewählt werden [20].

Eine Sättigungsbiopsie mit einer massiven Steigerung der Zylinderzahl dürfte eine Spezialindikation der Rebiopsie darstellen [9], ebenso wie die Biopsie der T-Zone [14].

Wann ist eine Rebiopsie sinnvoll?

Die European Prostate Cancer Detection Study [4] hat gezeigt, dass wiederholte Biopsien durchaus Sinn machen können und die Detektionsraten bis zur 6. Biopsie [28] signifikant sein können.

Neuere Untersuchungen legen nahe, dass Patienten mit einer erhöhten High-Grade-PIN in der Erstbiopsie von einer

Rebiopsie nicht wesentlich profitieren. Dagegen sollte ein ASAP-Befund (ASAP = Atypical Small Acinar Proliferation) zu einer sofortigen Rebiopsie mit mehrfacher Biopsie aus dem verdächtigen Areal führen [5].

Staging-Untersuchungen

Nach histologischem Nachweis des Karzinoms ist i. d. R. eine Bestimmung der Tumorausbreitung (Staging) erforderlich. Das therapeutische Vorgehen richtet sich neben Faktoren wie dem Allgemeinzustand und der Lebenserwartung des Patienten vor allem nach dem klinischen Tumorstadium, welches nach dem TNM-Schema der UICC beurteilt wird [23]. Hier besteht eine Diskrepanz zwischen dem klinisch erfassbaren Tumorstadium (cT, cN) und dem tatsächlich vorliegenden pathohistologischen Stadium (pT, pN). Der Umfang der Staging-Untersuchung hängt von der geplanten Therapie ab. Bei einem kurativen Therapieansatz (radikale Prostatektomie oder Strahlentherapie) muss

die lokale Tumorausdehnung (T-Stadium), der Lymphknotenstatus (N-Stadium) und die Fernmetastasierung (M-Stadium) beurteilt werden. Bei einem rein palliativen Konzept (Androgendeprivation) sind das T- und N-Stadium von untergeordneter Bedeutung.

Bestimmung des T-Stadiums

Bei der Beurteilung der lokalen Tumorausdehnung ist die Frage zu beantworten, ob ein lokal weit fortgeschrittenes Tumorstadium vorliegt und damit eine lokale, kurative Therapiemaßnahme nicht mehr sinnvoll ist. Ferner ergibt sich die Frage nach der Kapselpenetration. Zu beurteilen sind

- das kapselüberschreitende Wachstum,
- die Infiltration des periprostatatischen Fettgewebes,
- die Samenblaseninfiltration,
- die Invasion des Blasenhalbes und
- die Infiltration des Rektums.

Eine sicheres Staging der tastbaren Tumoren ($\geq T2a$) ist mithilfe der DRE nicht möglich [2].

Auch der TRUS erlaubt keine sichere Beurteilung des endgültigen pathohistologischen Befunds [10]. Für die Kapselpenetration wird eine Sensitivität von 63% und eine Spezifität von 78%, für die Samenblaseninfiltration eine Sensitivität von 62% und eine Spezifität von 81% angegeben.

Die **Computertomografie (CT)** spielt für die Diagnostik des auf das Organ begrenzten Karzinoms keine Rolle [17], sie kann aber vor geplanter Strahlentherapie im Rahmen der Bestrahlungsplanung notwendig sein.

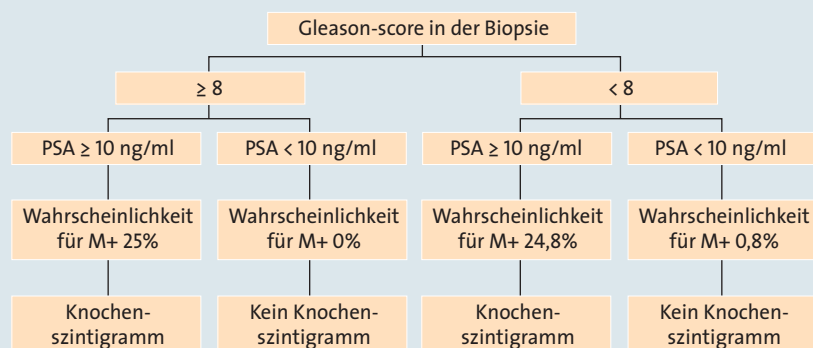
In der **Kernspintomografie (MRT)** zeigt das Prostatakarzinom lediglich in T2-gewichteten Bildern hypointense Areale. Die Verwendung von Gadolinium-DTPA scheint zu einem besseren Nachweis zu führen; vergleichende Untersuchungen stehen jedoch noch aus. Insgesamt ist die MRT beim Staging des Prostatakarzinoms i. d. R. nur bei differenzierter Fragestellung indiziert.

Bestimmung des N-Stadiums

Vor kurativer Therapie ist eine Beurteilung des Lymphknotenstatus notwendig, um eine systemische Tumoraus-

Abbildung 3

Knochenszintigramm – ja oder nein?



Ausblick

Tumordiagnostik mit der PET-CT

Die Positronenemissionstomographie (PET) hat derzeit bereits große Bedeutung in der Rezidivdiagnostik des Prostatakarzinoms (steigende PSA-Werte). Insbesondere in Kombination mit einer CT lassen sich die tumorbedingten Mehranreicherungen bestimmter Radiopharmaka (v. a. Konjugate des Cholins) innerhalb der Prostata sehr genau lokalisieren (Abb. 4). Vielversprechend sind auch erste Ergebnisse zur Tumorklassifikation bei negativer Biopsie. Zur Primärdiagnostik kann die PET-CT jedoch aufgrund unzureichender Datengrundlage zurzeit nicht empfohlen werden.

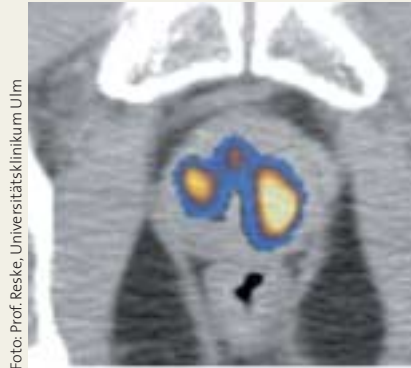


Foto: Prof. Reske, Universitätsklinikum Ulm

Abb. 4 PET-CT mit Mehranreicherungen in der Prostata bei Prostatakarzinom.

breitung auszuschließen. Lymphknotenmetastasen beim Prostatakarzinom finden sich neben der präsakralen und periprostatichen Region in erster Linie medial der Linie der Vena iliaca externa bis unterhalb des Nervus obturatorius. Nach kranial wird dieses Gebiet durch die Bifurkation der Arteria iliaca interna und externa und nach distal durch den Femoralkanal begrenzt [27].

Es mehren sich die Hinweise, dass durch Entfernung des Lymphknotenpakets in dieser Region nur etwa die Hälfte der evtl. befallenen Lymphknoten exstirpiert werden. Eine sogenannte Extended lymphadenectomy, insbesondere medial an der A. iliaca interna, scheint in der Diagnostik, aber auch hinsichtlich des Überlebens bei geringer Tumorlast Vorteile zu bieten [7].

Eine weitere Möglichkeit, die Lymphadenektomie effektiver zu gestalten, ist die Entfernung der „Sentinel“-Lymphknoten nach präoperativer intraprostaticher Injektion von ^{99m}Tc-Technetium und intraoperativer Detektion mittels Gamma-Sonden.

Die Beurteilung des Lymphknotenstatus mittels CT und MRT ergibt im Vergleich zu den tatsächlichen pathohistologischen Befunden ein erhebliches Understaging. Eine bildgebende Untersuchung vor radikaler Prostatektomie ist erst bei deutlich erhöhten PSA-Werten (> 50 ng/ml) sinnvoll. Nur

die Staging-Lymphadenektomie liefert zuverlässige Befunde. Allerdings lässt sich durch eine Kombination verschiedener Untersuchungsparameter die Wahrscheinlichkeit für das Vorliegen von Lymphknotenmetastasen abschätzen (s. Nomogramme).

Nomogramme

Mithilfe verschiedener Nomogramme, in die der PSA-Wert, der Gleason-Grad der Biopsie und der Tastbefund der Prostata eingehen, kann eine Abschätzung der pathohistologischen Befunde oder der Prognose erfolgen. Mit den sogenannten Partin Tables kann die Wahrscheinlichkeit für das Vorliegen eines organbegrenzten Karzinoms, einer Samenblaseninfiltration oder eines Lymphknotenbefalls ermittelt werden [18]. Bei einer sehr geringen Wahrscheinlichkeit für das Vorliegen von Lymphknotenmetastasen kann man evtl. auf eine pelvine Lymphadenektomie verzichten. Anhand des „Kattan-Nomogramms“ [7] lässt sich die Wahrscheinlichkeit des progressionsfreien 5-Jahres-Überlebens nach radikaler Prostatektomie oder Strahlentherapie bestimmen.

Nachweis von Fernmetastasen

Das Prinzip der Knochenszintigrafie ist die Erfassung von Knochenumbauprozessen und somit die Erkennung von Knochenmetastasen [15]. Wegen ihrer

hohen Knochenaffinität werden i. d. R. ^{99m}Tc markierte Diphosphonate eingesetzt. Zu hohen Mehranreicherungen führen Knochentumoren und osteoplastische Metastasen, Frakturen, entzündliche Knochenprozesse, Arthrosen im Reizzustand und seltener Erkrankungen des Knochens wie z. B. Morbus Paget und primärer Hyperparathyreoidismus. Minderanreicherungen finden sich bei rein osteolytischen Veränderungen, verursacht z. B. durch Metastasen und nach lokaler Radiatio bzw. Knochennekrosen.

Insgesamt gilt die Knochenszintigrafie heute als die sensitivste Methode zur Entdeckung von Knochenmetastasen. Allerdings müssen unklare Mehranreicherungen im Skelett radiologisch oder durch eine MRT gesichert werden, um „falsch“ positive Ergebnisse auszuschließen. Die Notwendigkeit zur Durchführung einer Knochenszintigrafie hängt vom PSA-Wert und vom Gleason-Score ab (Abb. 3) [1].

Literatur bei den Verfassern

Für die Verfasser:

Prof. Dr. med. Jürgen Breul
Abteilung für Urologie und urologische Onkologie, Loretokrankenhaus
Mercystr. 6–14, D-79100 Freiburg
E-Mail: Juergen.Breul@rkk-lok.de

Summary

Diagnostic Work-up of the Prostate Carcinoma

The most important investigation in the diagnostic work-up of prostate carcinoma is the determination of the prostate-specific antigen (PSA) in the serum. The rate of increase in PSA (PSA velocity) may provide valuable additional information. The highest detection rate is achieved using the combination of digital rectal examination (DRE) and PSA determination. Transrectal ultrasound is of importance in particular in the context of biopsy-taking. Nomograms permit an estimation of the local tumor spread and lymph node status. The currently accepted most sensitive method for the detection of bone metastases is scintigraphy. The value of PET in the primary diagnostic work-up has yet to be established.

Keywords: Prostate Carcinoma – Digital rectal examination – Prostate-specific antigen – PSA