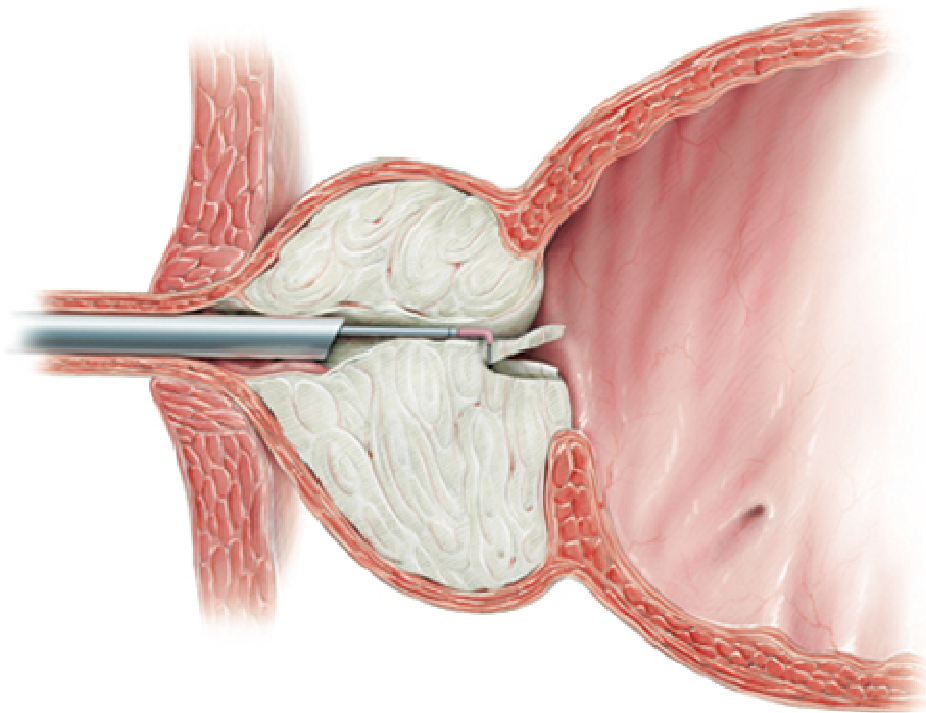
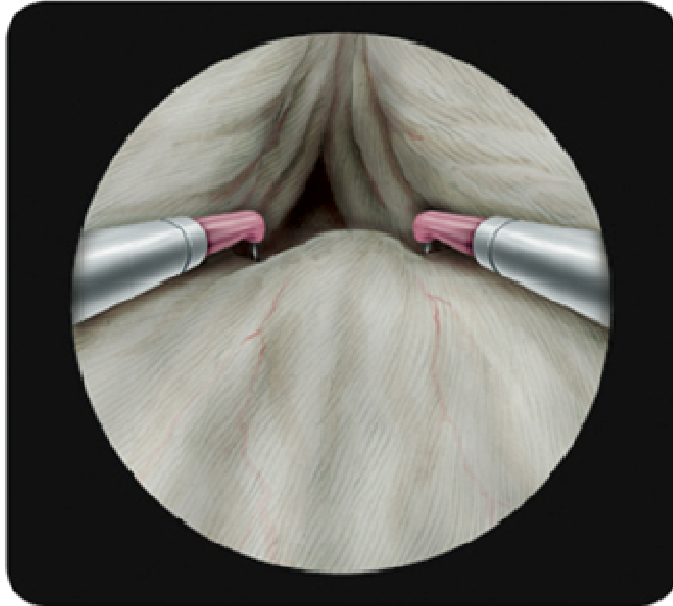


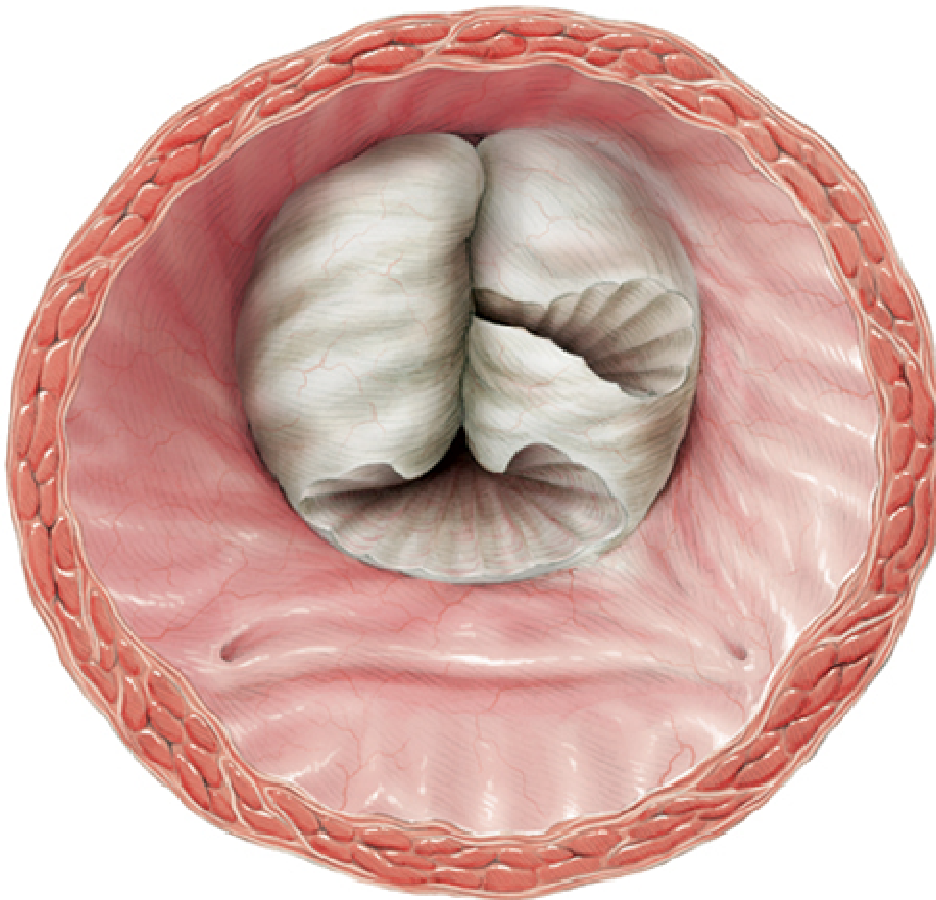
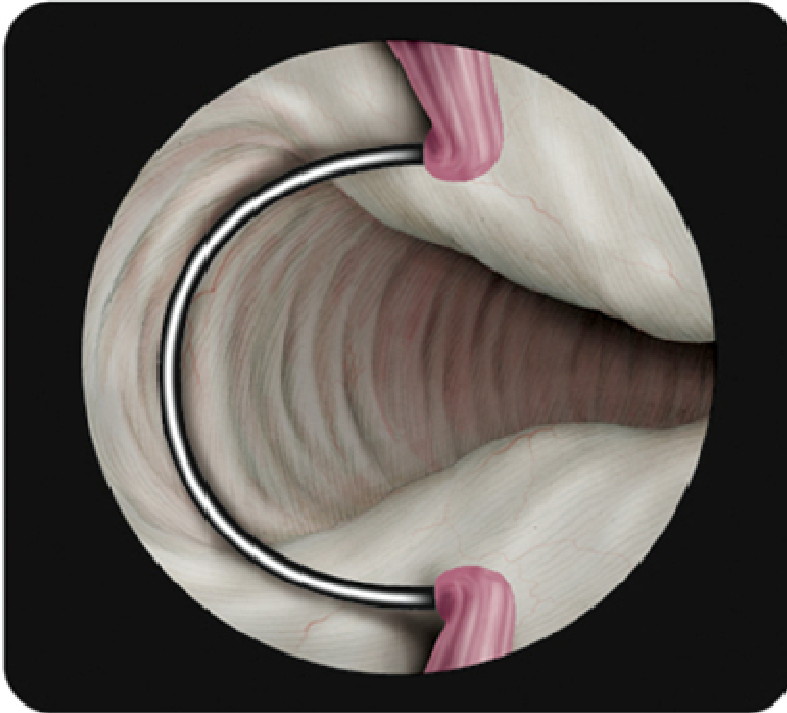
Abb. „Prostataabholung“



Transurethrale Resektion der Prostata (TUR-P, „Prostataabholung“ über die Harnröhre)

Bild 3, aus Stephan Spitzer Atelier für medizinische Illustration

Abb. „Prostataabholung“



transurethrale Resektion der Prostata (TUR-P, „Prostataabholung“ über die Harnröhre) + Holiumlaserenkukleation
Bild 4, aus Stephan Spitzer Atelier für medizinische Illustration