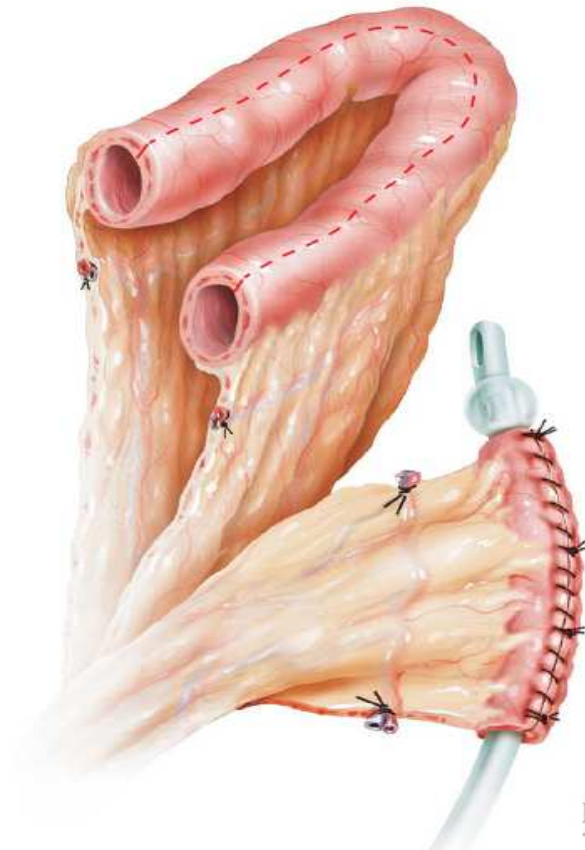
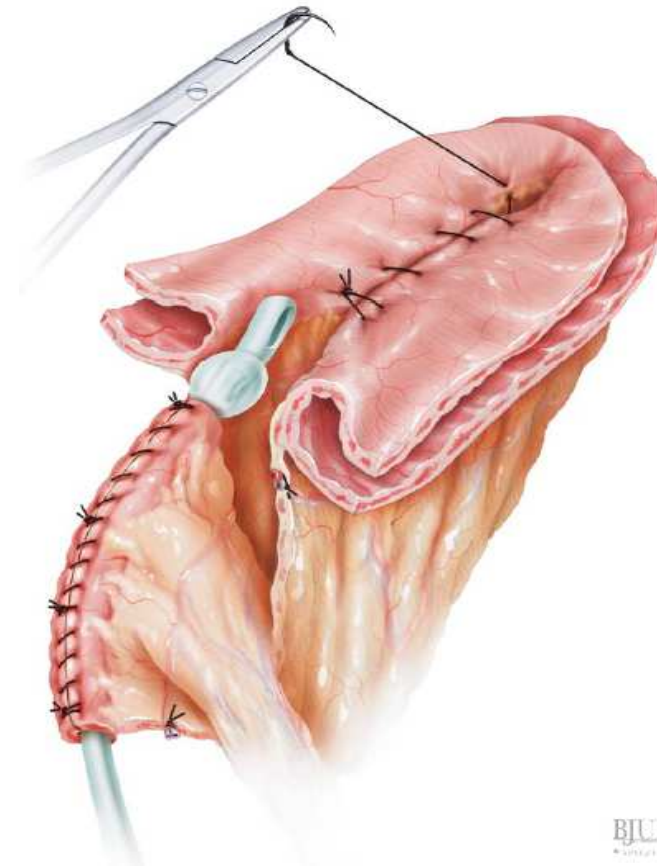


Abb. Fulda-Nippel: „Reparaturmöglichkeit“, falls der Kontinenzmechanismus des Nabelpouches defekt ist.



a) Isolation von ca. 30 cm Dünndarm



b) Bildung des Kontinenzmechanismus

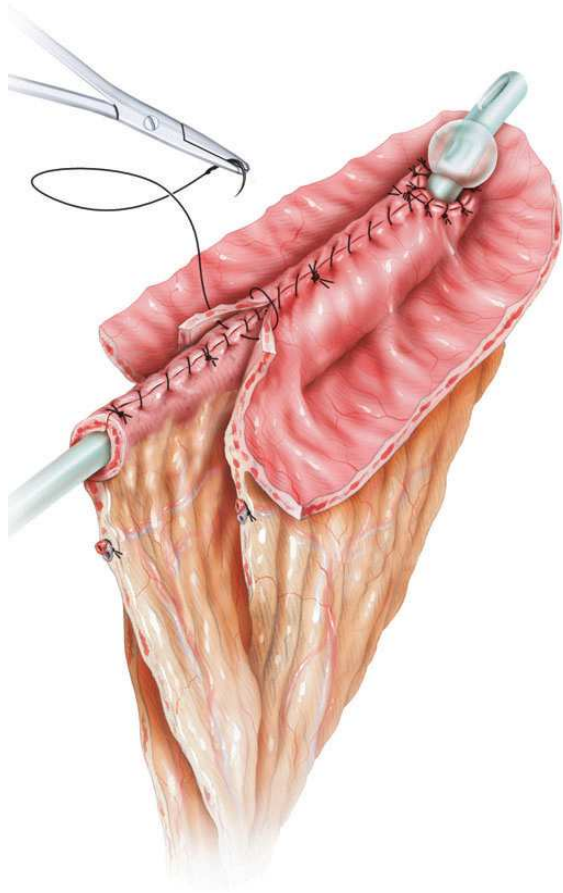
Abb. aus:

BJUI – Surgery Illustrated – Surgical Atlas

Serosa-lined and tapered ileum as primary and secondary continence mechanism for various catheterizable pouches

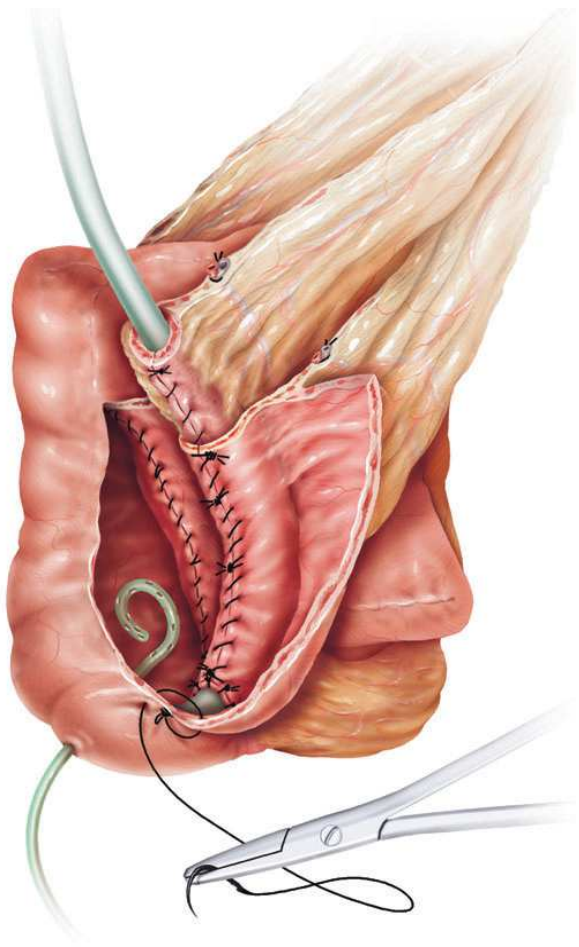
Tilman Kälble, et al.

Abb. Fulda-Nippel: „Reparaturmöglichkeit“, falls der Kontinenzmechanismus des Nabelpouches defekt ist.

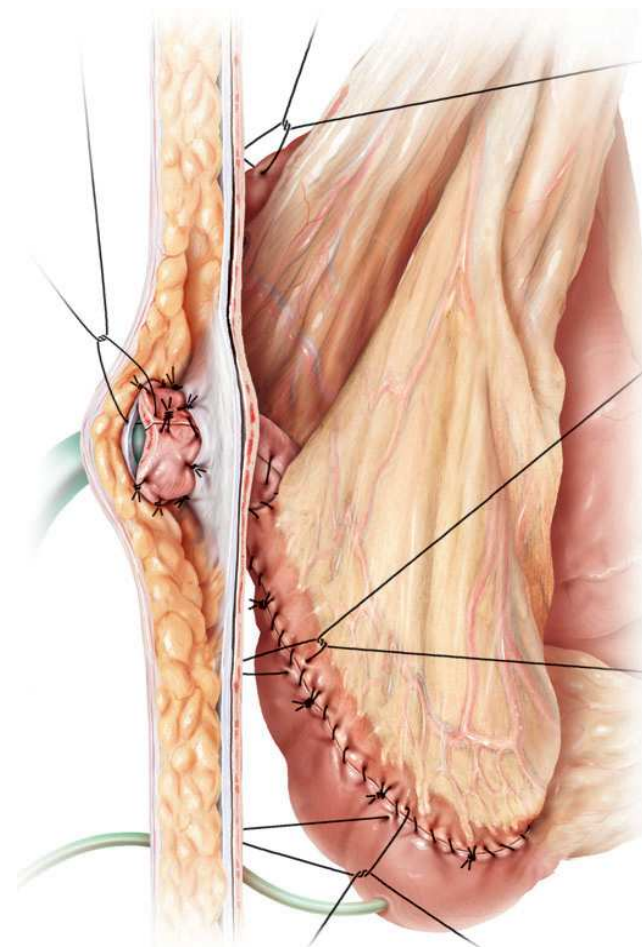


b) Fertiger Fulda-Nippel

Abb. Fulda-Nippel: „Reparaturmöglichkeit“, falls der Kontinenzmechanismus des Nabelpouches defekt ist.



d) Naht des Fulda-Nippels an den Pouch



d) Fertiger Nabelpouch mit Fulda-Nippel