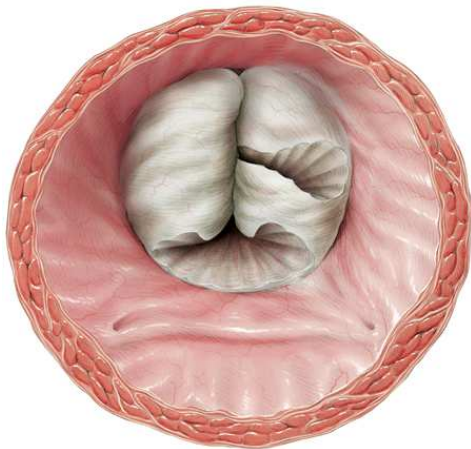
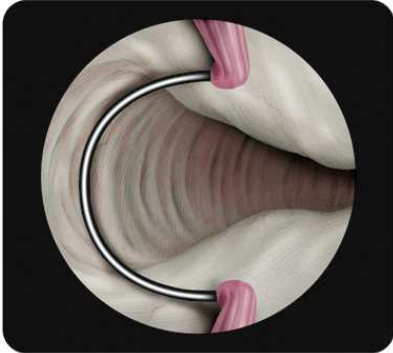

Abb. „Holiumlaserenkukleation“



transurethrale Resektion der Prostata (TUR-P, „Prostataabhoblung“ über die Harnröhre) + Holiumlaserenkukleation

Bild 4, aus Stephan Spitzer Atelier für medizinische Illustration